

Laparoskopik kolesistektomi esnasında saptanan sağ hepatic arter varyasyonu

Incidentally detected variation of right hepatic artery during laparoscopic cholecystectomy

Ali Kağan Coşkun¹, Taner Yiğit¹, Ulvi Meral¹, Öner Menteş¹, Orhan Kozak¹, Yusuf Peker¹

¹Gülhane Askeri Tıp Akademisi, Genel Cerrahi Anabilim Dalı, Ankara

Özet

Günümüzde karaciğerin vasküler yapısı ve muhtemel varyasyonları bilinmektedir. Ancak cerrahi prosedür esnasında karşılaşılan bu varyasyonlar cerrah için kimi zaman problem oluşturmaktadır. Burada kolelitiazis nedeniyle laparoskopik kolesistektomi uygulanan hastada karşılaştığımız sağ hepatic arter varyasyonunu sunduk. Sık yapılan ameliyatlarda bile operasyon esnasında karşılaşılan anatomik varyasyonların komplikasyon riskini arttırabileceği göz önünde bulundurulmalıdır.

Ahtar kelimeler: Kolesistektomi; sağ hepatic arter; varyasyon.

Abstract

Vascular structures of liver and possible variations are known at the present day. However, during the surgical procedure, these variations can cause problems for the surgeons. We presented a variation of right hepatic artery which was detected incidentally at the operation of laparoscopic cholecystectomy for cholelithiasis. There is a risk of complications because of anatomic variations which are detected at the common operations. Therefore, these situations should be kept in mind.

Keywords: Cholecystectomy; right hepatic artery; variation.

Giriş

Günümüzde kolelitiazis için laparoskopik kolesistektomi sık yapılan ameliyatlardan olup altın standart olarak belirlenmiştir (1). Sık yapılan bir ameliyat olsa dahi deneyimli ellerde bile bazı durumlarda komplikasyonlarla karşılaşılabilir. Bu durumun sık görülen nedenlerinden birisi de safra yollarının ve bu bölgenin vasküler yapılarının varyasyonlarıdır. Ameliyatı yapan kişinin oluşabilecek komplikasyonları tahmin etmek açısından bölgenin anatomisini ve varyasyonları iyi bilmesi önemlidir.

Laparoskopik kolesistektomide önde gelen yaralanma olarak görülen safra yolu yaralanma oranları hem cerrahi müdahale şekline bağlı hem de varyasyonlara bağlı olarak %0.8-%1.4 arasında değişmektedir (2). Ayrıca laparoskopik kolesistektomide görülen diğer yaralanma şekillerinden birisi olan vasküler yaralanmalarda da en çok sağ hepatic arter yaralanmaları görülmektedir. Bu tip yaralanmalarda cerrahi diseksiyon şeklinin yanında vasküler varyasyonlar da önem arz etmektedir. Literatürde sağ hepatic artere bağlı görülen varyasyon oranlarının %3 ile %15 arasında değiştiği gösterilmiştir(3,4,5). Oluşan vasküler yaralanmalarda karaciğerde iskemik alanların oluşumu ve hatta yaralanmanın kontrolü esnasında çevre dokulara zarar verme ihtimali mevcuttur.

Bu olgu sunumunda kolelitiazis nedeniyle laparoskopik kolesistektomi uygulanan hastada karşılaştığımız sağ hepatic arter varyasyonunu sunmayı amaçladık.

İletişim/Correspondence to: Ali Kağan Coşkun, Gülhane Askeri Tıp Akademisi, Genel Cerrahi Anabilim Dalı, Ankara, TÜRKİYE
Tel: + 90 312 3045016 kagancoskun@gmail.com

Vaka

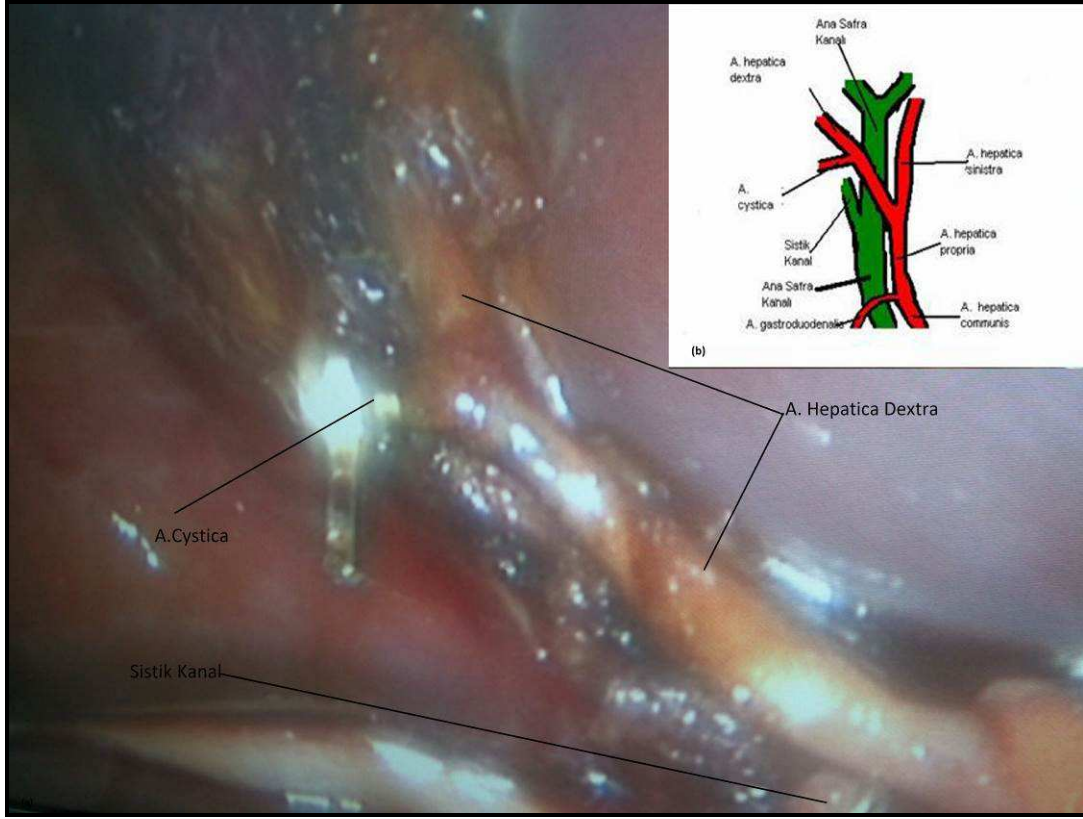
42 yaşında bayan hasta sağ üst kadranda ağrısı nedeniyle kliniğimize başvurdu. Yapılan muayene ve tetkikler sonucunda hastaya kolelitiazis tanısı konularak kolesistektomi önerildi. Laparoskopik kolesistektomi planlanan hasta ameliyata alındı. Ameliyat esnasında safra kesesi diseksiyonunda sistik arterin normal şekilde sağ hepatic arterden çıktığı ancak sağ hepatic arterin normal lokalizasyonunda olmadığı, arteria hepatica koministen çıkmasına rağmen ana safra kanalının anteriorundan seyrettiği gözlemlendi. Ayrıca sağ hepatic arterin Hartman birleşim yerinden karaciğer ile safra kesesi yatağı arasına giriş yaptığı safra kesesi uzun aksının 1/3'ü kadar mesafeden sistik arter dalını verdiği değerlendirildi. Kontrollü ve keskin diseksiyonla beraber sağ hepatic arter sistik arter çıkış alanına kadar diseke edildi. Takiben sistik arter kliplenip kesildi. Safra kesesi eksize edildikten sonra sağ hepatic arterin kese yatağının orta kısmından karaciğere girdiği gözlemlendi (Resim 1). Ameliyat sırasında komplikasyonla karşılaşmadan operasyon sonlandırıldı. Ameliyat sonrası dönemde de komplikasyon gelişmeyen hasta birinci günde taburcu edildi.

Tartışma

Laparoskopik kolesistektomi günümüzde kolelitiazis tedavisinde altın standart olarak kabul edilmektedir (1). Özellikle normal fiziksel aktiviteye erken dönemde geçiş, ameliyat sonrası dönemde ağrı azlığı ile beraber kozmetik olarak daha iyi sonuçlar vermesi açık kolesistektomiye nazaran bu yöntemi tercih edilir hale getirmiştir.

Laparoskopik kolesistektomi sık uygulanan cerrahi bir prosedür olduğu için komplikasyonlarla karşılaşma oranı artış göstermiştir. Safra yolları yaralanma oranları %0.8-%1.4 arasında değişmektedir (2). Hem ameliyat esnasında hem de sonrasında en sık görülen komplikasyon hemorajidir. Kanama oranı değişik serilerle farklı olmakla beraber %0.7 ile % 24 arasında değişiklik göstermektedir (6,7). Laparoskopik

kolesistektomi ameliyatı sırasında oluşan kanamanın kontrol altına alınmaması hem başlı başına problem oluşturacağı gibi hem de Callot üçgenindeki yapıların diseksiyonu esnasında sorun oluşturabilecektir. Ayrıca bu bölgedeki anatomik varyasyonları olan yapıların tanımlanamaması durumunda komplikasyon oranı artış gösterecektir.



Resim 1. (a) Ameliyat esnasında diseksiyonu yapılmış A. Hepatica Dextra (Sağ Hepatik Arter) ve kliplenmiş A. Cystica (Sistik Arter). (b) A. Hepatica Dextra'nın varyasyonunun A. Hepatica Communis'ten ayrıldığından itibaren trasesini gösteren illüstrasyon.

Laparoskopik kolesistektomi esnasında karşımıza gelen sağ hepatic artere bağlı görülen varyasyon oranları %3 ile %15 arasında görülmektedir (34,8). Michels ve arkadaşlarının yapmış oldukları çalışmada hepatic arter varyasyonlarını 11 tipe ayırmıştır (8). Bu tiplendirmede varyasyonlardan 5 tanesi sağ hepatic arter varyasyonları ile ilgilidir. Hepatic arterlerin sınıflandırması ile ilgili olarak Hiatt ve Abdullah (5,9) yaptıkları çalışmalarla devam etmişlerdir. Hiatt ve arkadaşları (9) Michels'in çalışmasındaki tiplendirmeyi modifiye etmişlerdir. Abdullah ve arkadaşlarının (5) yaptıkları çalışmada sağ hepatic arter varyasyon oranını %10.2 olarak saptamışlardır. Jones ve arkadaşları (10) hepatic arter varyasyonları ile ilgili yaptıkları çalışmada sağ hepatic arterlerin arteria communis'ten ayrılmadığı veya arteria hepatica communis bulunmadığı durumlarda aorttan, gastroduodenal arterden, sağ gastrik arterden veya normalde solda olup sağa deviyeye olmuş bir arterden köken alabileceğini belirtmişlerdir. Çiçekcibas ve arkadaşlarının (11) yaptıkları bir olgu sunumunda sağ hepatic arterin arteria mezenterika süperiordan çıktığı

bir varyasyonu göstermişlerdir. Bizimde vakamızda diseksiyon esnasında sağ hepatic arterin arteria hepatica communis'ten çıkmasına rağmen ana safra kanalının anteriorundan seyrettiği ve sistik arter dalını, safra kesesi uzun aksının 1/3'ü kadar mesafeden verdiği gözlemlendi. Ameliyat esnasında bizim bu varyasyona dikkat etmemiz sağ hepatic arteri korumamızı sağladı.

Günümüzde laparoskopik kolesistektomi en yaygın uygulanan minimal invazif cerrahi girişim şekillerinden birisidir. Laparoskopik kolesistektomi kolelitiazis tedavisinde altın standart olarak kabul edilmekle beraber her cerrahi prosedürde karşılaşılabilecek komplikasyonlar bu girişimde de mevcuttur. Komplikasyon riskinde anatomik varyasyonlar da kimi zaman rol oynamaktadır. Bu yüzden her türlü cerrahi prosedürde olduğu gibi laparoskopik kolesistektomide de cerrahın muhtemel varyasyonları öngörmesi oluşabilecek komplikasyonların önlenmesi açısından önemlidir.

Kaynaklar

1. Hımal HS. Minimally invasive (laparoscopic) surgery. *Surg Endosc* 2002;8(12):1647-52.
2. Fletcher DR, Hobbs MS, Tan P, Valinsky LJ, Hockey RL, Pikora TJ, et al. Complications of cholecystectomy: risks of the laparoscopic approach and protective effects of operative cholangiography: a population-based study. *Ann Surg* 1999;229(4):449-57.
3. D'Angelica M, Fong Y. The liver. In: Townsend CM, Beauchamp RD, Evers BM, Mattox KL, eds. *Sabiston textbook of surgery*. 18th ed. Philadelphia: Saunders, 2008;1463-1523.
4. Coşkun M, Kayahan EM, Ozbek O, Cakir B, Dalgıç A, Haberal M. Imaging of hepatic arterial anatomy for depicting vascular variations in living related liver transplant donor candidates with multidetector computed tomography: comparison with conventional angiography. *Transplant Proc* 2005;37(2):1070-3.
5. Abdullah SS, Mabrut JY, Garbit V, De La Roche E, Olagne E, Rode A, et al. Anatomical variations of the hepatic artery: study of 932 cases in liver transplantation. *Surg Radio Anat* 2006;28(5):468-73.
6. Siewert JR, Feussner H, Scherer MA, Brune IB. Errors and danger in laparoscopic cholecystectomy. *Chirurg* 1993;64(4):221-29.
7. Shurkalin BK, Kriger AG, Gorski VA, Ovanesian ER, Andreistev IL, Rzhbebaev KE. Complications of laparoscopic cholecystectomy. *Vestn Khir Im I I Grek* 2001;160(4):78-83.
8. Michels NA. Newer anatomy of the liver and its variant blood supply and collateral circulation. *Am J Surg* 1966;112(3):337-47.
9. Hiatt JR, Gabbay J, Busuttil RW. Surgical anatomy of the hepatic arteries in 1000 cases. *Ann Surg* 1994;220(1):50-2.
10. Jones RM, Hardy KJ. The hepatic artery: a reminder of surgical anatomy. *J R Coll Surg Edinb* 2001;46(3):168-70.
11. Çiçekçibaşı AE, Doğan NÜ, Fazlıoğulları Z, Şanlı ÖÖ, Büyükmumcu M, Salbacak A. Arteria mesenterika superior'dan orijin alan arteria hepatica dextra. *SDÜ Tıp Fak Derg* 2011;18(1):21-24.