

Kolorektal karsinomda heterotopik kemik oluşumu: olgu sunumu

Heterotopic bone formation in colorectal carcinoma: a case report

Recep Bedir¹, Hasan Güçer¹, Remzi Adnan Akdoğan², Ahmet Fikret Yücel³

¹Rize Üniversitesi, Tıp Fakültesi, Patoloji Anabilim Dalı, Rize

²Rize Üniversitesi, Tıp Fakültesi, Dahiliye Anabilim Dalı, Rize

³Rize Üniversitesi, Tıp Fakültesi, Genel Cerrahi Anabilim Dalı, Rize

Özet

Heterotopik kemik oluşumu (kemik metaplazisi) gastrointestinal sistemde nadir olarak görülür. Genellikle kolorektal benign veya malign epitelyal tümörler ve sıklıkla müsinöz adenokarsinom ile birliktelik gösterir. Gastrointestinal sistemde rektum en sık tutulan bölgedir. Kemik metaplazisinin patogenezi bilinmemekte fakat fibroblastların metaplazisi sonucu oluştuğu düşünülmektedir. Yetmiş üç yaşında erkek hastada gözlenen primer kolorektal adenokarsinomda heterotopik kemik oluşumu irdelenmiştir.

Anahtar kelimeler: Adenokarsinom; kemik metaplazisi; kolon

Abstract

Heterotopic bone formation (osseous metaplasia) is rarely seen in the gastrointestinal tract. It usually occurs in the colorectum in association with benign or malignant epithelial tumors, and most often with mucinous adenocarcinoma. The rectum is the most common location of ossification in the gastrointestinal tract. The pathogenesis of the heterotopic ossification is unknown, but it is probably the result of metaplasia of fibroblasts. We present a case of heterotopic bone formation in a primary rectal adenocarcinoma which was observed in a 73-year-old man.

Keywords: Adenocarcinoma; osseous metaplasia; colon

Giriş

Heterotopik kemik oluşumu (osseöz metaplazi) gastrointestinal sistemde nadiren tespit edilir (1-4). İlk defa 1939'da Dukes bildirmiştir (5). Kolon adenokarsinomlarında heterotopik kemik oluşumu sık görülen bir bulgu değildir (4). Rektumda 11 vaka tanımlanmış olup, bunların 5 tanesi adenokarsinom, 4'ü juvenil polip, 1'i tubüler adenom ve 1 tanesi de tubulovillöz adenom ile birlikte rapor edilmiştir. Heterotopik kemik oluşumu rapor edilen 6 kolon adenokarsinomunun 5'i müsinöz adenokarsinom tipindedir. Diğer bildirilen vakalardan biri karsinoid tümör, diğerleri mide adenokarsinomu ve apendikste mukoseldir (1,6,7). Ayrıca Barret özofagusu zemininde gelişen bir olgu tespit edilmiştir (2). Bu makalede osseöz metaplazili bir kolorektal adenokarsinom olgusunu ve patogenezi hakkında ileri sürülen fikirleri literatür eşliğinde sunuyoruz.

Olgu

Yetmiş üç yaşında erkek hasta son 6 aydır kilo kaybı, iştahsızlık ve barsak alışkanlıklarında değişiklik şikayetleri nedeni ile Gastroenteroloji polikliniğine başvurdu. Kolonoskopik incelemede rektumda 12. cm'de yerleşim gösteren lümeni kısmi olarak tıkayan ülser polipoid tümöral kitle gözlemlendi (Resim 1). Endoskopik biyopsi sonucu adenokarsinom olarak rapor edildi. Hastaya low anterior rezeksiyon ameliyatı uygulandı.

Makroskopik olarak 22 cm uzunlukta low anterior

rezeksiyon materyalinin lümeninde alt cerrahi uca 1 cm uzaklıkta, lümeni daraltan, 3.5x2.5 cm boyutlarında polipoid tümöral kitle gözlemlendi. Ayrıca distal cerrahi sınırdan 1 cm uzunlukta stapler ucu çıkarıldı.

Mikroskopik incelemede fibröz stroma içinde kribriform ve adenoid yapılar halinde infiltrasyon gösteren, iri, veziküler nükleuslu atipik epitel hücrelerinden oluşan proliferasyon izlendi. Müsin varlığı saptanmadı. Tümörde yaygın olarak heterotopik kemik oluşumu tespit edildi (Resim 2,3). Tümör serozal yağ dokularını infiltre etmiş olup, serozal yüzeyden disseke edilen 12 adet lenf nodunda metastaz saptanmadı.

Tartışma

Heterotopik kemik oluşumu gastrointestinal sistemde nadiren saptanır. Gastrointestinal sistemde genellikle benign lezyonlar ve sıklıkla müsin üreten malign epitelyal tümörler ile birlikte bulunur (1,2). Literatürde çoğunlukla müsin üreten adenokarsinomlar ile birlikte tanımlanmış olup, bizim olgumuzda müsin üretimi gözlenmemiştir. Heterotopik kemik oluşumu cerrahi ameliyatlardan sonra oluşan abdominal skarlarda, radyoterapi sonrası yumuşak dokularda, juvenil polip ve tubüler adenomlar ile birlikte bulunabilir (1,8,9).

Heterotopik kemik oluşumu içeren tümörler ile birlikte nekroz, inflamasyon, kalsifikasyon, damarlanma artışı ve hücre dışı müsin birikimi bildirilmiştir (2,10).

Gastrointestinal sistemde görülen osseöz metaplazinin patogenezi tam olarak bilinmemekle birlikte değişik mekanizmalar ileri sürülmüştür. Randall ve ark. (11) kolon adenokarsinomlarının hücrelerinin apikal

İletişim/Correspondence to: Recep Bedir, Rize Üniversitesi, Tıp Fakültesi, Patoloji Anabilim Dalı, Rize, TÜRKİYE
Tel: + 90 505 7331695 bedirrecep@gmail.com

Geliş Tarihi: 23.03.2012 **Kabul Tarihi:** 16.04.2012

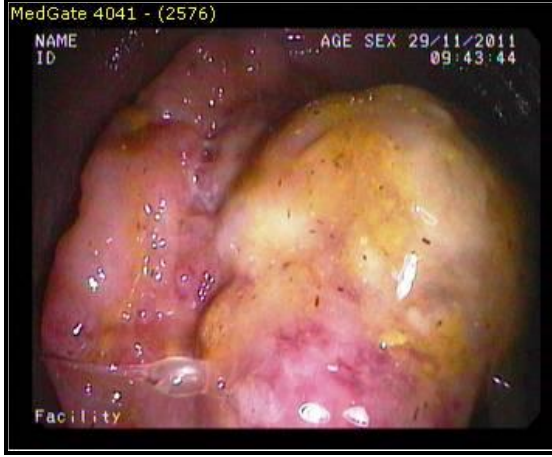
Received: 23.03.2012 **Accepted:** 16.04.2012

DOI: 10.5455/GMJ-30-2012-87

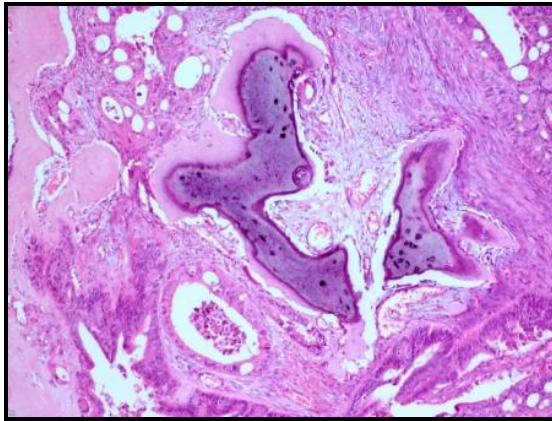
www.gantep.edu.tr/~tipdergi

ISSN 1300-0888

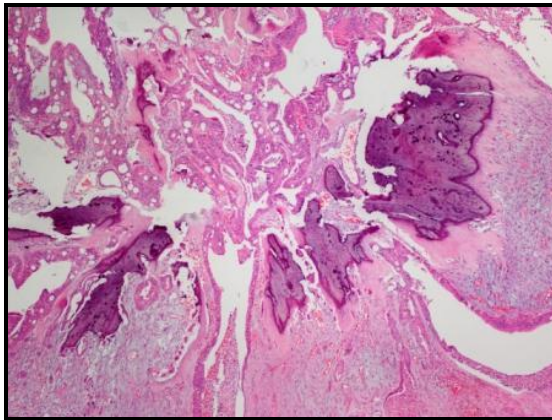
membranlarında osteoblast benzeri alkalın fosfataz aktivitesi olduğunu ileri sürmüşlerdir. Anderson ve ark. (12) immün sistemi baskılanmış sıçanların kas dokusuna implante olan insan epitel hücrelerinin kemik oluşturacak kapasiteye sahip olduğunu göstermişlerdir.



Resim 1. Rektum lümenini kısmi olarak tıkayan polipoid tümöral kitle.



Resim 2. Kolorektal adenokarsinom içinde odaklar halinde kemik trabekülleri (H&E, x100).



Resim 3. Kolorektal adenokarsinom içinde heterotopik kemik oluşumları (H&E, x100).

Ansari ve ark. (3) 1992 yılında gastrointestinal sistemde osseöz metaplazi ile ilgili 52 vakalık büyük bir çalışma yapmışlardır. Ortalama yaş 56 olup, 52 vakanın 47'sinde adenokarsinom tanısı konmuştur. Gastrointestinal sistemde osseöz metaplazi daha çok primer tümörler ile birlikte görülmüş olup, en sık rektumda (52 olgunun 21'i) saptanmıştır. Ayrıca bu tümörlerde yaygın olarak müsin üretimi gözlenmiştir (3). Osseöz metaplazi görülen benign lezyonlarda ise sıklıkla histopatolojik olarak aktif-kronik inflamasyon ve ülserasyon görülmüştür (2).

Heterotopik kemik oluşumunun prognoza etkisi açık olmamakla birlikte daha kötü davranışlı karsinosarkomdan ayırımı önemli olduğundan patoloğlar için uyarıcı olmalıdır (1,13). Kolonda karsinosarkomlar oldukça nadir görülen bifazik malign tümörler olup, karsinomatoz ve sarkomatoz alanlardan oluşur (14). Sarkomatoz sahalar vimentin ve epitelyal bir belirleyici olan pansitokeratin ile diffüz pozitif boyanma gösteren anaplastik hücrelerden oluşur (11). Olgumuzda iyi ve orta derecede diferansiye glandüler yapılar izlenmiş olup, osseöz metaplazili alanlarda matür kemik trabekülleri gözlenmiştir. Osteosarkomatoz komponenti düşündürcek bulgu saptanmamıştır.

Heterotopik kemik oluşumunun konvansiyonel adenokarsinomlarda prognoz üzerine etkisi net olarak bilinmemekle birlikte kemik ve kırıldak gibi heterolog elemanların tespiti halinde patoloji uzmanının dikkatli olması ve örnek sayısını artırarak karsinosarkom olasılığını ekarte etmesi gerekir.

Kaynaklar

1. Alper M, Akyürek N, Patiroğlu TE, Yüksel O, Belenli O. Heterotopic bone formation in two cases of colon carcinoma. Scand J Gastroenterol 2000;35(5):556-8.
2. Haque S, Eisen RN, West AB. Heterotopic bone formation in the gastrointestinal tract. Arch Pathol Lab Med 1996;120(7):666-70.
3. Ansari MQ, Sachs IL, Max E, Alpert LC. Heterotopic bone formation in rectal carcinoma. Case report and literature review. Dig Dis Sci 1992;37(10):1624-9.
4. Pai SA, Bhasin SD, Krishnamurthy SC. Heterotopic ossification in colorectal adenocarcinoma. Indian J Pathol Microbiol 1993;36(3):304-7. (Erratum in Indian J Pathol Microbiol 1994;37(1):38).
5. Dukes CE. Ossification in rectal cancer. Proc R Soc Med 1939;32(11):1489-94.
6. Sampsel JW, Callaway F. Gastric carcinoid with ossification. Am J Surg 1972;124(1):108-11.
7. Juvara I, Borcescu U. Heterotopic ossification of an appendicular mucocele. Br Med J 1948;1(4558):931-3.
8. Apostolidis NS, Legakis NC, Gregoriadis GC, Androulakakis PA, Romanos AN. Heterotopic bone formation in abdominal operation scars. Report of six cases with review of the literature. Am J Surg 1981;142(5):555-9.
9. Groisman GM, Benkov KJ, Adsay V, Dische MR. Osseous metaplasia in benign colorectal polyps. Arch Pathol Lab Med 1994;118(1):64-5.
10. Oono Y, Fu KL, Nakamura H, Iriguchi Y, Oda J, Mizutani M, et al. Bone formation in a rectal inflammatory polyp. World J Gastrointest Endosc 2010;2(3):104-6.
11. Randall JC, Morris DC, Tomita T, Anderson HC. Heterotopic ossification: a case report and immunohistochemical observations. Hum Pathol 1989;20(1):86-8.
12. Anderson HC, Merker PC, Foch J. Formation of tumors containing bone after intramuscular injection of transformed

- human amnion cells (FL) into cortisone-treated mice. Am J Pathol 1964;44(3):507-19.
13. Badmos KB, Seade LS, Faraj AA. Heterotopic ossification in a colorectal carcinoma. J Coll Physicians Surg Pak 2011;21(10):626-7.
14. Jeong YJ, Lee MR, Kim JC, Hwang PH, Moon WS, Chung MJ. Carcinosarcoma of the rectosigmoid colon in a 13-year-old girl. Pathol Int 2008;58(7):445-50.