

Nadir rastlanan bir trikobezoar olgusu: Rapunzel sendromu

A rare case of trichobezoar: Rapunzel's syndrome

Cüneyt Kırkıl¹, Abdullah Böyük², Nurullah Bülbüller³, Erhan Aygen¹, Koray Karabulut¹

¹Fırat Üniversitesi, Tıp Fakültesi, Genel Cerrahi Anabilim Dalı, Elazığ
²Dicle Üniversitesi, Tıp Fakültesi, Genel Cerrahi Anabilim Dalı, Diyarbakır
³Antalya Eğitim ve Araştırma Hastanesi, Genel Cerrahi Kliniği, Antalya

Özet

Uzun bir kuyruğa sahip olan bezoarların neden olduğu klinik durum Rapunzel sendromu olarak adlandırılır. Bu makalede, Rapunzel sendromlu bir olguyu mevcut literatürü kısaca gözden geçirerek sunduk. Karın ağrısı ve kilo kaybı şikayetleri olan yirmi bir yaşında bayan hastada tüm mideyi dolduran ve duodenum 4. kısmına kadar uzanan trikobezoar saptadık. Kitle laparotomi ve gastrotomi ile çıkarıldı.

Anahtar kelimeler: Bezoar; Rapunzel sendromu; trikotillomania

Abstract

The clinical condition caused by bezoars with long tail named as "Rapunzel's syndrome". We present a case with the Rapunzel's syndrome, and also briefly review the relevant literature in this article. We diagnosed a gastric trichobezoar that filling the entire stomach and extending to the forth part of duodenum in a 21 years-old-girl who complained about abdominal pain and weight loss. The bezoar removed by coeliotomy and gastrotomy.

Keywords: Bezoar; Rapunzel's syndrome; trichotillomania

Giriş

Ağız yoluyla alınan bitki lifleri, kıl, ilaçlar gibi yabancı maddelerin gastrointestinal sistemde oluşturduğu kitlelere bezoar denir. Midede yerleşen bir bezoarın, duodenum ve jejunuma kadar uzayarak neden olduğu klinik durum, Grimm kardeşlerin masalındaki uzun saçlı Rapunzel'e ithaf edilerek, Rapunzel sendromu olarak adlandırılır (1). Bu yazıda, nadir rastlanan Rapunzel sendromunu bir olgu eşliğinde tartışmayı amaçladık.

Olgu

Yirmi bir yaşında bayan hasta karın bölgesinde yaygın ağrı ve zayıflama şikayeti ile başvurdu. Anamnezinde saç çığneme alışkanlığı olan hastanın bilinen bir hastalık veya cerrahi öyküsü yoktu. Fizik muayenede sol üst kadrandan sağ alt kadrana doğru uzanan ve palpasyonda hareketli olan bir kitle gözlemlendi. Direkt grafilerde mide fundus havasının olmadığı (Resim 1) ve transvers kolon gazına ait gölgenin pelvise doğru yaylandığı dikkati çekti (Resim 2). Hastanın kan testlerinde demir eksikliği anemisi saptandı. Hemogloblin 10.6 g/dl, hematokrit %31.3, MCV 76 fl, MCH 24 pg, MCHC 31 g/dl, serum demiri 53 µg/dl ve total demir bağlama kapasitesi 365 µg/dl idi. Endoskopide kardiya bölgesinden başlayıp endoskopun geçişine izin vermeyen trikobezoar kitlesi ve bilgisayarlı tomografide bu kitlenin tüm mide ve duodenumu doldurduğu görüldü (Resim 3). Göbek üstü orta hat kesi ile yapılan bakıda trikobezoarın duodenum 4. kısmına kadar uzandığı görüldü. Mide korpusu ön yüzüne yaklaşık 8 cm uzunluğunda bir gastrotomi insizyonu yapılarak bezoar bütün halinde çıkarıldı

(Resim 4). Mide mukozasında hiperemi ve yer yer erezyone alanlar mevcuttu. Ameliyat sırasında ve sonrasında komplikasyon olmadı. Ameliyat sonrası yapılan psikiyatri konsültasyonu sonucunda hastaya obsesif kompulsif bozukluk (OKB) tanısı kondu. Eğitim nedeniyle başka bir şehirde yaşayan hastanın daha sonraki seyri hakkında bilgi alınamadı.

Tartışma

Bezoarın, terim olarak, Arapçadaki "bedzehr" yani antidot kelimesinden türediği düşünülmektedir. İnsan ve hayvanların mide ve barsaklarında bazı madde liflerinin kümeleşip sertleşmesi ile oluşan kitle bezoar olarak adlandırılır. Bunlar sebze ve meyve lifleri (fitobezoar), saç veya kıl (trikobezoar), süt ve süt ürünleri (laktobezoar), ilaçlar, kum, sakız ve mantar gibi birçok yabancı cisimden kaynaklanabilirler. Trikobezoarlar genellikle midede yerleşirler ancak duodenum, ileum, jejunum, kolon veya Meckel divertikülünde de bulunabilirler (2). Rapunzel sendromu terimi ise midede yerleşen bir trikobezoarın barsaklara doğru uzamasını ifade eder ve ilk kez Vaughan ve ark. tarafından ileoçekal valve kadar uzayan bir trikobezoar olgusunu betimlemek için kullanılmıştır (1). Mide boşalma süresinin uzaması ve asit salgısının azalması gibi fizyolojik değişiklikler bezoar oluşumunun sık nedenleridir. Geçirilmiş mide ameliyatları, gastroparezi, diyabet ve son dönem böbrek hastalığı bezoar gelişmesine yatkınlık oluşturur. Bazen de bezoar gelişimi için tek risk faktörü sindirilemeyen malzemelerin bol miktarda alınmasıdır (3).

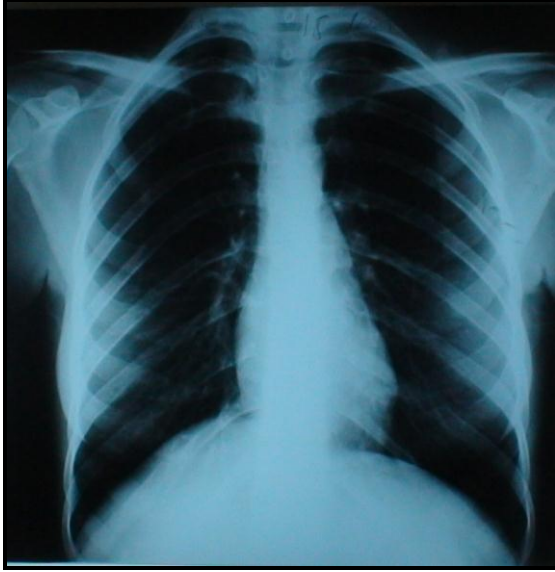
Trikobezoarlar sıklıkla genç bayanlarda görülür ve altta yatan ana neden trikotillomanidir (4). Bu durum

İletişim/Correspondence to: Cüneyt Kırkıl, Fırat Üniversitesi, Tıp Fakültesi, Genel Cerrahi Anabilim Dalı, Elazığ, TÜRKİYE
Tel: +90 424 2333555 ckirkil@yahoo.com

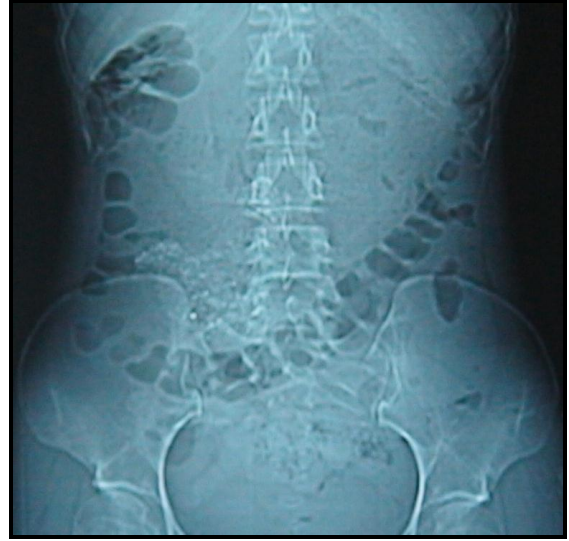Geliş Tarihi: 10.03.2011 **Kabul Tarihi:** 18.04.2011
Received: 10.03.2011 **Accepted:** 18.04.2011

DOI: 10.5455/GMJ-30-2011-31
www.gantep.edu.tr/~tipdergi
ISSN 1300-0888

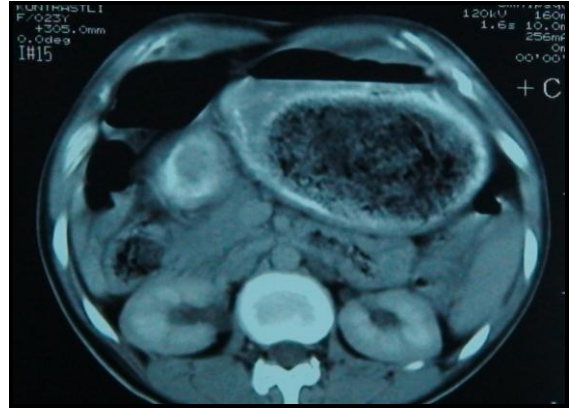
günümüzde bir dürtü kontrol bozukluğu olarak tanımlanmaktadır. Trikotillomanili hastalarda OKB insidansı yüksektir. OKB'nin aksine trikotillomani kadınlarda erkeklerden sık görülür. Bunun nedeni kısmen erkeklerdeki "yardım istemeden çekinme" duygusu olabilir. Trikotillomanide trikobezoar insidansı kesin değildir (5). Christenson ve Mansueto 186 trikotillomanili hastanın hiçbirinde trikobezoar olmadığını bildirirken (6) Bhatia ve arkadaşları 24 trikotillomanili hastanın altısında trikobezoar, üçünde ise trikofitobezoar bulunduğunu belirttiler (7).



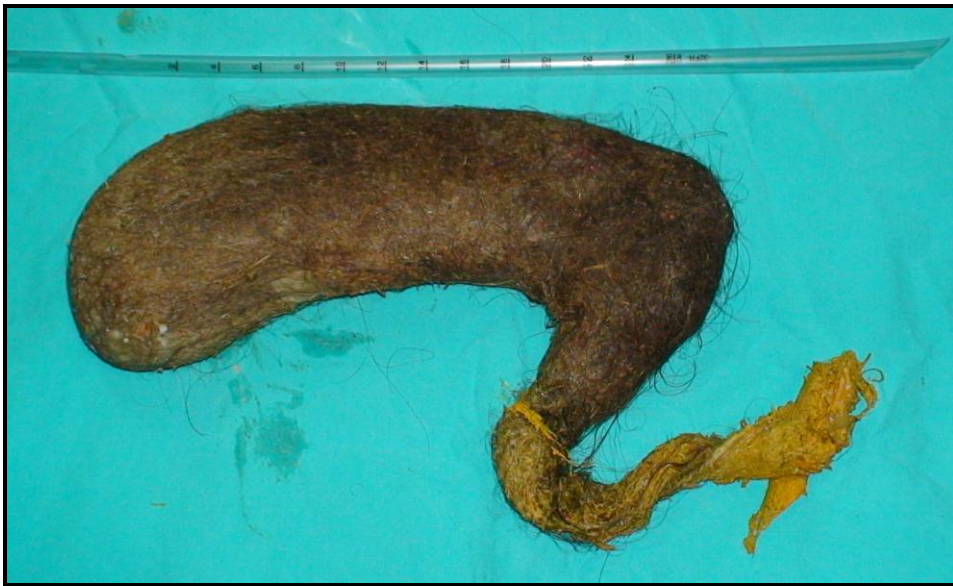Resim 1. Olgunun PA akciğer grafisi.



Resim 2. Olgunun ayakta direkt karın grafisi.



Resim 3. Bilgisayarlı tomografide mide ve duodenumu dolduran trikobezoar kitlesinin aksiyel kesiti.



Resim 4. Gastrotomi ile bütün halinde çıkarılan trikobezoar kitlesi.

Geçtiğimiz yüzyılın başlarında trikobezoarla ilgili birçok vaka serisi bildirildi. DeBakey ve Jordan trikobezoarların karın ağrısı, bulantı ve kusma, zayıflık ve kilo kaybıyla bulgu verebileceğini ve karakteristik karın içi kitle, dışkıdaki saç veya radyolojik bulgularla tanı konulabileceğini ve de obstürüksiyon, ülserasyon, perforasyon ve peritonitle komplike olabileceğini bildirdiler (8). Trikobezoarın daha az sıklıkla görülen bulguları ve komplikasyonları besin eksiklikleri, pankreatit, tıkanma sarılığı, süperior mezenterik arter sendromu ve intussusepsiyon olabilir (9-14).

Bezoarların tedavisi kitlenin çıkarılması ve tekrarının önüne geçilmesidir. Tanı konulduğu anda çok küçük olan bazı bezoarların, sıvı diyet ve prokinetik ajanlar kullanılarak barsaktan doğal yolla atılması sağlanabilir. Yine de bezoarların çoğu için endoskopik tedavi gerekir. Mide içindeki bezoar kitlesi biyopsi forsepsi veya polipektomi snareleri kullanılarak küçük parçalara bölünüp dışarı çıkarılabilir. Bu yöntemle başarı oranının %85-90 olduğu bildirilmektedir (15). Bezoarın parçalanması için elektrohidrolik litotripsi, su jetleri ve Nd:YAG lazer kullanılarak da işlemin başarıyla sonuçlandırıldığı bildirilmiştir (16,17). Endoskopik parçalama dışında selüloz, papain, N-asetil sistein ve kolalı içecek kullanılarak bezoarların enzimatik dissolüsyonla çözülmesinin sağlandığı tanımlanmıştır (18,19).

Endoskopik tedavi yöntemlerinin başarısız olması veya bezoara bağlı tıkanıklık, kanama veya perforasyon gibi komplikasyonların ortaya çıkması durumunda cerrahi müdahale gerekir. Trikobezoarlar, içerdikleri kıllar parçalanmaya veya enzimatik yolla çözülmeye uygun olmadıkları ve genellikle endoskopik yöntemlerle tedavi edilemedikleri için daha çok cerrahi yolla tedavi edilirler. Cerrahi tedavi açık ya da laparoskopik olarak bezoarın yerleştiği organ lümeninin açılıp bezoarın çıkarılması şeklindedir (15,20,21). Laparoskopik cerrahi için kesin kriterler belirlenmemiştir ancak bu olguda sunulduğu gibi Rapunzel sendromuna neden olan dev gastrik bezoarlarda önerilen tedavi seçeneği hala açık cerrahidir (22,23).

Kaynaklar

1. Lopes LR, Oliveira PSP, Pracucho EM, Camargo MA, de Souza Coelho Neto J, Andreollo NA. The rapunzel syndrome: an unusual trichobezoar presentation. Case Report Med 2010;2010:841028.
2. Williams RS. The fascinating history of bezoars. Med J Aust 1986;145(11-12):613-4.

3. Chojnacki KA. Foreign bodies and bezoars of the stomach and small intestine. In: Yeo CJ, Dempsey DT, Peters JH (editors). Shackelford's Surgery of the alimentary tract. 6. baskı, Philadelphia: Saunders Elsevier, 2007, 940-946.
4. Eryılmaz R, Şahin M, Alimoğlu O, Yıldız MK. Rapunzel sendromu: Olgu sunumu. Ulus Travma Derg 2004;10(4):260-3.
5. Bouwer C, Stein DJ. Trichobezoars in trichotillomania: case report and literature overview. Psychosom Med 1998;60(5):658-60.
6. Christenson GA, Mansueto CS. Trichotillomania: Descriptive characteristics and phenomenology. In: Stein DJ, Christenson GA, Hollander E (editors). Trichotillomania: Current Concepts. Washington, DC, American Psychiatric Press, 1999, 1-41.
7. Bhatia MS, Singhal PK, Rastogi V, Dhar NK, Nigam VR, Taneja SB. Clinical profile of trichotillomania. J Indian Med Assoc 1991;89(5):137-9.
8. DeBakey ME, Jordan GL. Foreign bodies of the esophagus, stomach and duodenum. In: Schwartz SI, Ellis H (editors). Maingot's abdominal operations. 8. baskı, Connecticut: Appleton-Century-Crofts, 1985, 667-683.
9. Bernstein LH, Gutstein S, Efron G, et al. Trichobezoar—an unusual cause of megaloblastic anemia and hypoproteinemia in childhood. Am J Dig Dis 1973;18(2):67-71.
10. Shawis RN, Doig CM. Gastric trichobezoar associated with transient pancreatitis. Arch Dis Child 1984;59(10):994-5.
11. Schreiber H, Filston HC. Obstructive jaundice due to gastric trichobezoar. J Pediatr Surg 1976;11(1):103-4.
12. Wadlington WB, Rose M, Holcomb GW Jr. Complications of trichobezoars: A 30-year experience. South Med J 1992;85(10):1020-2.
13. Rees M. Intussusception caused by multiple trichobezoars: A surgical trap for the unwary. Br J Surg 1984;71(9):721.
14. Mehta MH, Patel RV. Intussusception and intestinal perforations caused by multiple trichobezoars. J Pediatr Surg 1992;27(9):1234-5.
15. Phillips MR, Zaheer S, Drugas GT. Gastric trichobezoar: Case report and literature review. Mayo Clin Proc 1998;73(7):653-6.
16. Wang YG, Seitz U, Li ZL, Soehendra N, Qiao XA. Endoscopic management of huge bezoars. Endoscopy 1998;30(4):371-4.
17. Kuo JY, Mo LR, Tsai CC, Chou CY, Lin RC, Chang KK. Nonoperative treatment of gastric bezoars using electrohydraulic lithotripsy. Endoscopy 1999;33(5):386-8.
18. Walker-Renard P. Update on the medical management of phytobezoars. Am J Gastroenterol 1993;88(10):1663-6.
19. Zarling EJ, Moeller DD. Bezoar therapy. Complications using Adolph's meat tenderizer and alternatives from literature review. Arch Intern Med 1981;141(12):1669-70.
20. Nirasawa Y, Mori T, Ito Y, Tanaka H, Seki N, Atomi Y. Laparoscopic removal of a large gastric trichobezoar. J Pediatr Surg 1998;33(4):663-5.
21. Siriwardana HP, Ammori BJ. Laparoscopic removal of a large gastric bezoar in a mentally retarded patient with pica. Surg Endosc 2003;17(5):834.
22. Dalshaug GB, Wainer S, Hollaer GL. The Rapunzel syndrome (trichobezoar) causing atypical intussusception in a child: a case report. J Pediatr Surg 1999;34(3):479-80.
23. Singla SL, Rattan KN, Kaushik N, Pandit SK. Rapunzel syndrome - a case report. Am J Gastroenterol 1999;94(7):1970-1.