

Nörobruselloz ile ilişkili intrakranial basınç artışı: bir olgu sunumu

Increased intracranial pressure associated with neurobrucellosis: a case report

Sedat Işııkay¹, Kutluhan Yılmaz¹, Seydi Okumuş²

¹Gaziantep Üniversitesi, Tıp Fakültesi, Pediatri Anabilim Dalı, Gaziantep

²Gaziantep Üniversitesi, Tıp Fakültesi, Göz Hastalıkları Anabilim Dalı, Gaziantep

Özet

Brusellozun çocukluk çağında nörolojik komplikasyonları nadir görülür. İntrakranial basınç artışı nörobrusellozun nadir görülen bir şeklidir. 15 yaşında kız hasta, bulanık görme, çift görme, iştahsızlık, baş ağrısı, bulantı ve kusma şikayetleri ile kabul edildi. 2 ay önce sistemik brusella geçirme öyküsü mevcuttu. Nörolojik değerlendirilmesinde bilateral papil ödemi saptandı. Serumda standart brusella tüp aglutinasyon test titresi yükselmişti. Hastaya intrakraniyal basınç artışı semptom ve bulguları, görüntüleme ve beyin omurilik sıvı analiz bulguları ve esasen artmış beyin omurilik sıvı basıncı temelinde intrakraniyal basınç artışı ve nörobruselloz tanısı koyduk. 8 haftalık asetazolamid tedavisi sonrasında baş ağrısı ve papil ödemi çözüldü. 3 aylık streptomisin, doksisiklin ve rifampisin tedavisi ile başarılı olarak tedavi edildi. Bu vaka sunumunun amacı, özellikle ülkemiz gibi endemik bölgelerde papil ödeminin ayırıcı tanısında nörobrusellozun önemine dikkat çekmektir.

Anahtar kelimeler: Çocuk; intrakraniyal basınç artışı; komplikasyon; nörobruselloz; papil ödemi

Abstract

Neurologic complications of childhood brucellosis are rarely seen. Increased intracranial pressure is a rare presentation of neurobrucellosis. A 15-year-old girl patient was admitted with complaints of blurred vision, diplopia, fatigue, headache, nausea and vomiting. She had a history of systemic brucellosis diagnosed 2 months earlier. Bilateral papilledema was established in neurological assessment. Standard tube agglutination test titer was elevated in serum. We diagnosed increased intracranial pressure and neurobrucellosis on the basis of symptoms and signs of increased intracranial pressure, findings on neuroimaging and cerebrospinal fluid analysis, and substantially increased cerebrospinal fluid pressure. After 8 weeks of treatment with acetazolamide, the headaches and papilledema resolved. The patient was successfully treated using streptomycin, doxycycline and rifampicin therapy for three months. The aim of this case presentation is to draw attention to the importance of neurobrucellosis in the differential diagnosis of papilledema, especially in endemic regions such as in our country.

Keywords: Child; increased intracranial pressure; complication; neurobrucellosis; papilledema

Giriş

Bruselloz tüm dünya genelinde ve özellikle ülkemiz gibi Akdeniz ve Orta Doğu ülkelerinde endemik olarak görülen önemli bir zoonozdur. İnsanlara bulaş enfekte hayvanların çiğ et, süt, süt ürünleri ve sekresyonlarıyla rastlantısal olarak olmaktadır. Enfeksiyon çocukları ve erişkinleri etkileyebilir. Etken mikroorganizma tüm organ ve sistemleri tutabildiğinden klinik tablo çeşitlilik gösterir. Tanı klinik şüphelik ışığında yapılan tetkikler ile konulur (1-4).

Brusellozda santral sinir sistemi tutulumu nadirdir. Sıklığı değişik çalışmalarda farklı olmakla birlikte erişkinlerde %1.7-%10 arasında ve pediatrik grupta %0.8'dir (2,5). Nörobruselloz etkenin santral ve periferik sinir sistemini enfekte etmesiyle olur. Nörobruselloz en sık menenjit tablosuyla görülmekte olup meningoensefalit, myelit, kranial sinir paralizileri, radikülopati, nöropati, beyin apsesi, epidural apse, demiyelizan tablo, hidrosefali ve meningovasküler sendromlar gibi komplikasyonları görülmektedir (5-7). İntrakraniyal basınç artışı nörobrusellozun çok nadir görülen diğer bir klinik şekli olup literatürde vaka sunumları şeklinde bildirilmiştir (7-9).

Bu yazıda nörobruselloza bağlı intrakraniyal basınç

artışı gelişen bir hastayı nadir görülmesi nedeniyle sunuyoruz. Özellikle ülkemiz gibi endemik bölgelerde papil ödeminin ayırıcı tanısında nörobrusellozun önemini vurguluyoruz.

Olgu

On beş yaşında kız hasta son üç gündür özellikle sabahları uyandığında çift görme, gözlerinde kayma, bulanık görme, şiddetli baş ve boyun ağrısı şikayetleriyle başvurduğu göz hekimi tarafından bilateral papil ödemi saptanması üzerine polikliniğimize sevk edildi. Yaklaşık iki aydır halsizlik, yorgunluk, iştahsızlık, gece terlemeleri, ellerinde soğukluk, kilo kaybı, adet görmeme ve aralıklı yükselen ateş şikayetleri ile bir hafta önce başvurduğu bir sağlık merkezinde brusella tanısı aldığı ve ağızdan doksisiklin, rifampisin tedavileri başladığı ancak bu ilaçları düzensiz ve eksik dozda kullandığı öğrenildi. Öyküsünden ailesi ile birlikte ilçe merkezinde yaşadıkları, süt ürünlerini yakın köylerden taze olarak temin ettikleri belirlendi. Öz ve soy geçmişinde bir özellik olmayan hastanın babasının iki ay önce brusella tanısıyla tedavi aldığı öğrenildi.

Fizik muayenesinde vücut ağırlığı 38 kg (<3. persentil), boyu 155 cm (50. persentil), kalp tepe atımı 76/dakika, solunum sayısı 20/dakika, vücut sıcaklığı 36°C (aksiller), arteriyel tansiyonu 100/70 mmHg olarak belirlendi. Genel durumu orta, bilinci açık, oryante, koopere ve soluk görünümdeydi. Nörolojik

İletişim/Correspondence to: Sedat Işııkay, Gaziantep Üniversitesi, Tıp Fakültesi, Pediatri Anabilim Dalı, Gaziantep, TÜRKİYE

Tel: +90 342 3606060/ 76476 dr.sedatisikay@mynet.com

Geliş Tarihi: 10.12.2010 **Kabul Tarihi:** 21.03.2011

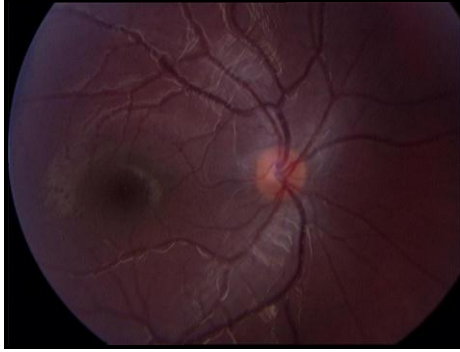
Received: 10.12.2010 **Accepted:** 21.03.2011

DOI: 10.5455/GMJ-30-2011-28

www.gantep.edu.tr/~tipdergi

ISSN 1300-0888

muayenesinde göz hareketleri her yöne serbest olan hastanın direkt ve indirekt pupil refleksleri normal olarak değerlendirildi. Göz dibi muayenesinde her iki optik disk sınırlarının silinmiş olduğu görülerek bilateral papil ödemi (Resim 1) olarak değerlendirildi. Meninks irritasyon bulguları negatifti. Batın muayenesinde karaciğer midklaviküler hatta 3 cm, dalak midklaviküler hatta 2 cm ve traube alanı kapalı olarak tespit edildi. Diğer sistem muayeneleri normal olarak değerlendirildi.



Resim 1. Optik disk sınırlarının net olarak seçilemediği papil ödeminin görünümü (fotoğraf olgunun takibinin 2. haftasında çekilmiştir).

Laboratuvar incelemelerinde hemoglobin 9.7 g/dl, beyaz küre sayısı 5060/mm³, trombosit sayısı 346000/mm³, MCV 76.4 fl, MCH 24.3 pg, RDW 17 idi. Eritrosit sedimentasyon hızı 18 mm/saat, C-reaktif protein 3 mg/dl (0-0.8 mg/dl) ve periferik kan yaymasında %75 polimorfonükleer lökosit, %25 lenfosit görüldü ve eritrositler hipokrom mikrositer morfolojiye sahipti. Kan glukozu 99 mg/dl, üre 2.3 mg/dl, serum kreatinin 0.2 mg/dl, serum sodyumu 135 mEq/l, potasyum 3.8 mEq/l, klor 99 mEq/l, kalsiyum 9.8 mg/dl, fosfor 5 mg/dl, alanin aminotransferaz 75 U/l, aspartat aminotransferaz 79 U/l, total protein 5.6 g/dl, albümin 3.8 g/dl saptandı. Serum demiri 46 mikrogram/dl, serum demir bağlama kapasitesi 214 mikrogram/dl, ferritin 9.7 ng/ml idi. Bilgisayarlı beyin tomografisi (BBT) normal olarak değerlendirilen hastaya lomber ponksiyon yapıldı. Beyin omurilik sıvısı (BOS) açılış basıncı 50 cm H₂O, glukozu 44 mg/dl (eş zamanlı kan şekeri 98 mg/dl), proteini 76 mg/dl ve mikroskopik değerlendirilmede 150/mm³ lenfosit doğasında mononükleer hücre saptandı. Beyin manyetik rezonans görüntülemesi (MRG) ve MRG venografisi normal olarak değerlendirildi. Kan ve BOS kültürlerinde üreme olmadı. Serum Brusella Wright aglütinasyon testi 1/2560 titrede pozitif, Rose Bengal

testi pozitif, BOS'ta Wright aglütinasyonu ve Rose Bengal testi negatif olarak saptandı. Hastaya streptomisin, rifampisin, doksisisiklin ve asetazolamid tedavileri başlandı. Tedavinin ilk haftasında hastanın şikayetlerinin tümü düzeldi. Streptomisin tedavisi yedi güne tamamlandı. Hasta ayaktan göz kliniği ile birlikte takip edilmek üzere taburcu edildi. Göz dibi bulguları takibinin 3. haftasında tamamen düzelen hastanın asetazolamid tedavisi azaltılarak iki ayın sonunda kesildi. Doksisisiklin ve rifampisin tedavileri üç ayın sonunda serum brusella Wright aglütinasyonu 1/80 titrede pozitif olarak tespit edilerek kesildi. Hastaya anemisi açısından oral demir tedavisi başlandı. Bir yıllık izleminde herhangi bir şikayeti olmayan hasta takipten çıkarıldı.

Tartışma

Nörobruselloz brusellozun nadir görülen bir komplikasyonudur ve çocukluk yaş grubunda oldukça düşük sıklıkta görülür. Pediatrik brusella vakalarının %1'de santral sinir sistemi etkilenmektedir (1). Akdeniz ve ark.'nın ülkemizde yaptığı çalışmada %2.35 oranında nörolojik komplikasyon geliştiği tespit edilmiştir (2). Hem santral hem de periferik sinir sistemini tutabilen nörobruselloz birçok farklı klinik tabloyla (Tablo 1) ortaya çıkabilir. Menenjit nörobrusellozun en sık görülen klinik formudur. Nörobruselloz tanısı, etkenin BOS kültüründe üretilmesi, BOS'da brusellaya karşı oluşmuş antikorların gösterilmesi (mikroaglütinasyon, Coombs, Rose Bengal testleri ile) ve meningeal tutulumu gösteren bulguların varlığı (mm³'de 10'dan fazla hücre varlığı, protein yüksekliği ve glukozun eş zamanlı kan glukozuna göre düşük bulunması) ile konulur. Bu bulguların en az birisinin müspet bulunması tanı için yeterli olmaktadır (2-9). Hastaların BOS incelemesinde daha çok lenfosit hakimiyeti olan pleositoz ve BOS proteininde artış vardır. BOS glukoz düzeyi normal veya hafif azalmış olabilir. BOS kültüründe etkenin üretilmesi altın standarttır ancak bu her zaman mümkün olmayabilir. Vakaların dörtte birinden azında üreme olduğu bildirilmiştir (6,10). BOS gram boyamasında etkenin görülme oranı çok düşüktür ve genellikle negatiftir. Vakaların yarısından azında tipik menenjit bulguları saptanmaktadır (2-7). Vakamızda klinik olarak meninks irritasyon bulguları saptanmadı. BOS mikroskopik incelemesinde mononükleer hücre varlığı, protein yüksekliği ve glukoz düşüklüğü vardı. BOS Wright aglütinasyon testi negatif ancak serum Wright aglütinasyon testi pozitif idi. Gram boyama incelemesinde özellik yoktu. Bu bulgularla hasta nörobruselloz olarak kabul edildi.

Tablo 1. Nörobrusellozun klinik bulguları (9).

1	Meningoensefalitik sendrom	: Subakut ya da kronik menenjit ve/veya lokalize ya da diffüz ensefalit, serebellar sendrom
2	Geçici olaylar	: Parsiyel epilepsi, vertigo
3	Vasküler tablolalar	: Vaskülit, mikotik anevrizma
4	Psikolojik bulgular	: Kişilik değişiklikleri, deliryum, halüsinasyon, konfüzyon, demans
5	Spastik parapleji	: Spinal araknoiditis, vertebra lezyonuna bağlı spinal kord kompresyonu, myelit
6	Nörit ve radikülit	: Kohleovestibüler, abduzen, optik nörit; siyatik, radyal, median, interkostal, servikobrakial ya da lumbosakral pleksus poliradikülönörüt
7	İntrakraniyal hipertansiyon sendromu	

Çift görme, baş ağrısı, mental değişiklikler, bulantı ve kusma, papil ödemi intrakraniyal basınç artışının çocuklardaki semptom ve bulgularıdır. Baş ağrısı, tüm yaşlarda en sık belirtidir. Papil ödemi kafa içi basınç artışının neden olduğu optik diskin şişmesidir. Ödem genellikle bilateraldir. Baş ağrısı veya çift görme yakınması olan vakalarda papil ödeminin gözlenmesi tanıyı doğrular (11). İntrakraniyal basınç artışı tanısı BOS basıncının 25 cm H₂O'un üzerinde olması ile konulur ve genelde papil ödemi sendromuna eşlik eder (12). Papil ödemi nörobruselloz vakalarının yarısından fazlasında oluşur ve uygun tedaviyle 1 hafta ile 8 ay arasında düzelir (9). İntrakraniyal basınç artışı nörobrusellozun nadir görülen klinik bir tablosudur (9,10). Gürlek ve ark. bilateral papil ödemi saptadıkları 14 yaşında bir kız vakada nörobruselloza bağlı intrakraniyal basınç artışı saptamışlar (7). Espejo ve ark.'nın sunduğu 47 yaşındaki bir diğer nörobruselloz vakasında bir aylık bir süreçte intrakraniyal basınç artışı geliştiği tespit edilmiş ve yapılan radyolojik incelemelerde sella tursika'nın posteriorunda deformasyon saptanmıştır. Uygun tedavi sonrasında iyileşme gözlemlenmiştir (9). Panagariya ve ark.'ları yaptıkları çalışmalarında psödötümör benzeri tabloyla ilişkili nörobruselloz olgularının %4 olduğunu bildirmişlerdir (12). Nörobrusellozda dakroadenit, episklerit, kronik iridosklerit, keratit, multifokal koroidit, eksüdatif retinal ayrılma, papillit, papil ödemi, retrobulber nörit ve oftalmopleji gibi göz komplikasyonları görülmektedir (6-9,13). Nörobruselloz olgularında papil ödemi görülme sıklığının %50'den fazladır. Brusella retinitinde derin ve yüzeysel retinada görülen enflamasyonla birlikte spesifik olmayan değişiklikler görülür (13). Baş ağrısı, çift görme, gözlerinde kayma, bulanık görme, şiddetli baş ve boyun ağrısı şikayetleriyle başvuran vakamızın bilateral papil ödemi mevcuttu. Yapılan ayrıntılı göz muayenesi sonrası optik sinir ve göz ile ilgili hastalıkların tanısından uzaklaşmıştır. BBT ve MRG incelemeleri normaldi. Lomber ponksiyonda BOS basıncı yüksekti. Bu bulgular vakamızda nörobruselloza sekonder intrakraniyal basınç artışı geliştiğini doğruluyordu.

Nörobruselloz tedavisi tartışmalıdır ve tedavi süresi ile ilgili bir fikir birliği yoktur. Çeşitli çalışmalarda değişik tedavi süreleri bildirilmiş olup en az 6-8 hafta süre ile tedavide doksisisiklinin mutlaka bulunduğu ikili veya üçlü tedavi kombinasyonları önerilmektedir. Rifampisin, doksisisiklin, ko-trimokzasol ve aminoglikozid tedavileri tercih edilmektedir (1,2,4). Hastamıza doksisisiklin,

rifampisin ve streptomisin kombine tedavileri üç aya tamamlanarak kesildi. Bir yıllık takipte nüks ve herhangi bir sekel görülmedi.

Nörobruselloz ülkemizde içinde bulunduğu endemik bölgelerde birçok nörolojik klinik tabloyu taklit ederek çeşitli formlarda ortaya çıkmakta, ciddi komplikasyonlara ve akla gelinmediği takdirde tanı güçlüklerine neden olmaktadır. Sistemik belirti ve bulgular olmadan nörolojik hastalıklar ortaya çıkabilmektedir. Bu nedenle pediatrik yaş grubunda nadir görülen bu enfeksiyon hastalığı açıklanamayan nörolojik hastalıklarda endemik olan bölgelerde akla gelmelidir.

Kaynaklar

1. Schutze GE, Jacobs RF. Brucella. In, Kliegman RM, Behrman RE, Jenson HB, Stanton BF (eds). Nelson Textbook of Pediatrics (18th ed). Philadelphia, W.B. Saunders Company. 2007;1214-6.
2. Akdeniz H, Irmak H, Anlar O, Demiröz AP. Central nervous system brucellosis: presentation, diagnosis and treatment. J Infect 1998;36(3):297-301.
3. Sanchez-Sousa A, Torres C, Campello MG, Garcia C, Parras F, Cercenado E, et al. Serologic diagnosis of neurobrucellosis. J Clin Pathol 1990;43(1):79-81.
4. Shakir RA. Neurobrucellosis. Postgrad Med J 1986;62(734):1077-9.
5. Lubani MM, Dudin KI, Sharda DC, Ndhari DS, Araj GF, Hafez HA, et al. A multicentre therapeutic study of 1100 children with brucellosis. Pediatr Infect Dis J. 1989;8(2):75-8.
6. Yılmaz M, Ozaras R, Mert A, Ozturk R, Tabak F. Abducent nerve palsy during treatment of brucellosis. Clin Neurol Neurosurg 2003;105(3):218-20.
7. Gürlek D, Yüksel D, Işık E, Tanır G, Gürer YKY. Nörobrusellozise bağlı kafa içi basınç artışı sendromu. Türkiye Klinikleri J Pediatr 2009;18(2):135-8.
8. Levy J, Shneck M, Marcus M, Lifshitz T. Brucella menenjitisi ve papilledema in a child. Eur J Ophthalmol 2005;15(6):818-20.
9. Diaz Espejo CE, Villalobos Chaves F, Sureda Ramis B. Chronic intracranial hypertension secondary to neurobrucellosis. J Neurol 1987;234(1):59-61.
10. Ozisik HI, Ersoy Y, Refik Tevfik M, Kizkin S, Ozcan C. Isolated intracranial hypertension: a rare presentation of neurobrucellosis. Microbes Infect 2004;6(9):861-3.
11. Fenichel GM. Increased intracranial pressure. In, Fenichel GM (eds). Clinical Pediatric Neurology: A Signs and Symptoms Approach (6th ed). Philadelphia, Elsevier Saunders. 2009;93-117.
12. Panagariya A, Sharma B, Mathew V. Pseudotumor-like presentation of neurobrucellosis. J Assoc Physicians India 2007;55:301-2.
13. Pelit M, Ergüven M, Lalaoğlu F, Çetiner N, Arıyaylaloğlu S. Papillit ile seyreden nörobruselloz olgusu. İst Tıp Fak Derg 2009;72(2):61-4.