

Gardner-Diamond sendromu: olgu sunumu

Gardner-Diamond syndrome: case report

Perihan Öztürk¹, Yasemin Akman¹, Hamide Sayar²

¹Kahramanmaraş Sütçü İmam Üniversitesi, Tıp Fakültesi, Dermatoloji AD, Kahramanmaraş

²Kahramanmaraş Sütçü İmam Üniversitesi, Tıp Fakültesi, Patoloji AD, Kahramanmaraş

Özet

Gardner-Diamond Sendromu (otoeritrosit sensitizasyon sendromu) genellikle genç kadınlarda tekrarlayan, ağrılı ekimotik plaklarla karakterize bir hastalıktır. Ekimozlar, özellikle emosyonel stres veya hafif travma sonrasında spontan olarak ortaya çıkar. En sık tutulan bölgeler ekstremitelerdir. Burada Gardner-Diamond Sendromu ile birlikte yaygın anksiyete ve depresyon tanısı alan 25 yaşındaki olgu sunulmaktadır, nadir görülen bu hastalığın psikiyatrik bozukluklarla bağlantısına dikkat çekildi ve literatür gözden geçirildi.

Anahtar kelimeler: Anksiyete; Depresyon; Gardner-Diamond

Abstract

Gardner-Diamond syndrome is characterized with recurrent, painful, ecchymotic plaques usually seen in young women. Ecchymosis spontaneously occurs after emotional stress and mild trauma. The lesions mostly seen in extremities. In this case, 25 year old patient diagnosed with Gardner-Diamond syndrome with depression and anxiety is presented. Attention has been drawn to this disease in connection with psychiatric disorders and also the literature was reviewed.

Keywords: Anxiety; Depression; Gardner-Diamond

Giriş

İlk kez 1955 yılında Gardner ve Diamond, 4 kadın hastada minör travma sonrası ağrılı ekimozların oluştuğu bir durum tanımlamışlar ve bu tabloya Otoeritrosit Sensitizasyon Sendromu (OES) ya da Gardner-Diamond Sendromu (GDS) adını vermişlerdir (1). Hastalık genellikle emosyonel stresle tarafından tetiklenir ve genç bayanlarda ortaya çıkar (2). Kadın/erkek oranı 20/1 olup en sık 14-40 yaşları arasında gözlenir (3).

GDS sıklıkla ekstremitelerde, nadiren de yüz ve gövdede yerleşir ve tipik olarak tekrarlar (4). Genellikle stres anında spontan olarak ortaya çıkmasına rağmen minör travma ya da cerrahiye takiben de oluşabilir (5). Hastalık nadir görülmesi ve psikiyatrik sorunlarla olan ilişkisine dikkat çekilmesi amacıyla sunuldu.

Olgu

Yirmibeş yaşında kadın hasta bacaklarında ve karnında tekrarlayan ağrılı çürükler nedeniyle kliniğimize başvurdu. Hikayesinde baş ağrısı, halsizlik, iştahsızlık, uykusuzluk ve tüm vücutta ağrı tarif eden hastanın bu şikayetleri son 1 yıldır devam etmekteymiş. Eş zamanlı olarak hastada hayattan zevk almama ve mutsuzluk şikayeti ile ortaya çıkan bu lezyonların kanser olduğu düşüncesi başlamış. Bu hastalık sebebiyle hasta daha önce topikal steroid ve sistemik steroid tedavisi kullanmış. Özgeçmişinde ve soygeçmişinde özelliği olmayan hastanın sistemik muayenesi de normaldi. Dermatolojik muayenesinde; gövde ön yüzde ve bacak ekstensör yüzde 2 adet 4x5 cm boyutlarında ekimotik plak mevcuttu (Resim 1). Palpasyonla lezyonlarda belirgin ağrı vardı. Laboratuvar incelemesinde; tam kan

sayımı, eritrosit sedimentasyon hızı, kanama zamanı, pıhtılaşma zamanı, aktive parsiyel tromboplastin zamanı, protrombin aktivitesi, periferik yayma normal olarak değerlendirildi. Antinükleer antikor, anti-double-stranded DNA, anti kardiyolipin antikor, Venereal Disease Research Laboratory (VDRL) testi ve C-reaktif protein negatif olarak bulundu. Lezyonlar yapılan biyopsi örneğinin histopatolojik incelemesine; deri dokusunun epidermisinde ortokeratoz, yukarı dermis ve orta dermiste diffüz eritrosit ekstrasvazasyonu, damarlar çevresinde hafif şiddette lenfositik infiltrasyon izlendi. Vaskülit bulguları mevcut değildi (Resim 2). GDS düşünülen hastaya ön kol derisine santrifüj edilerek plazması ayrıştırılmış 0,1 ml venöz kanı enjekte edildi ve enjeksiyondan ortalama 45 dk sonra enjeksiyon yerinde ekimoz gelişti (Resim 3). Hastanın yaygın kas eklem ağrıları için yapılan fizik tedavi konsültasyonunda patoloji saptanmadı.

Hastanın psikiyatri muayenesi sonucu yaygın anksiyete ve depresyon tanısı konularak anksiyolitik ve antidepresan tedavi başlandı ve takiplere çağrıldı. Hastaya tipik anamnez, mevcut klinik, histopatolojik durum ve deri testi eşliğinde GDS tanısı konuldu.

Tartışma

GDS sıklıkla genç kadınlarda gözlenen spontan ağrılı ekimozlarla karakterizedir (4,6). Nadiren de çocuk ve erkeklerde de gözlendiği bildirilmiştir (7,8). Hastalığın etiyojisi bilinmemektedir (5,9).

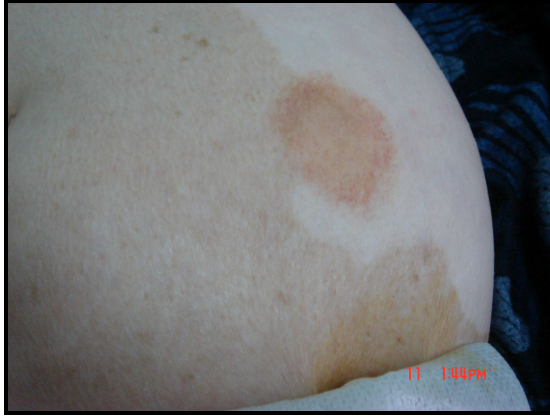Psikolojik ve histerik mekanizma birçok hastada önemli bir rol oynar (2). Özellikle kadın hastaların birçoğu 'öfkeli genç kadın' olarak tanımlanır. Hastaların çoğunda deri lezyonlarıyla psikiyatrik problemlerin korelasyonu saptanmış ve sendroma "psikojenik purpura" adının verilmesi önerilmiştir (6). Hastalar

İletişim/Correspondence to: Perihan Öztürk, Kahramanmaraş Sütçü İmam Üniversitesi, Tıp Fakültesi, Dermatoloji AD, Kahramanmaraş, TÜRKİYE
Tel: + 90 344 2212121 drperihanozturk@hotmail.com

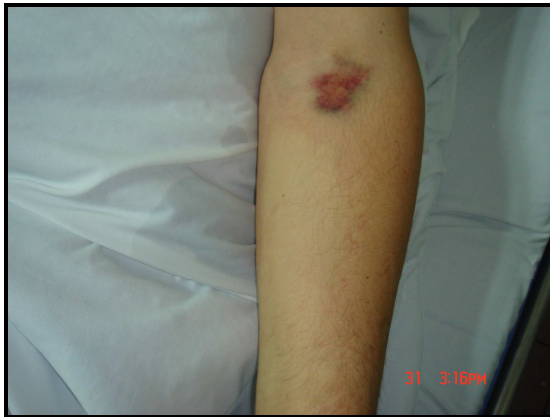Geliş Tarihi: 15.09.2011 **Kabul Tarihi:** 17.10.2011
Received: 15.09.2011 **Accepted:** 17.10.2011

DOI: 10.5455/GMJ-30-2011-54
www.gantep.edu.tr/~tipdergi
ISSN 1300-0888

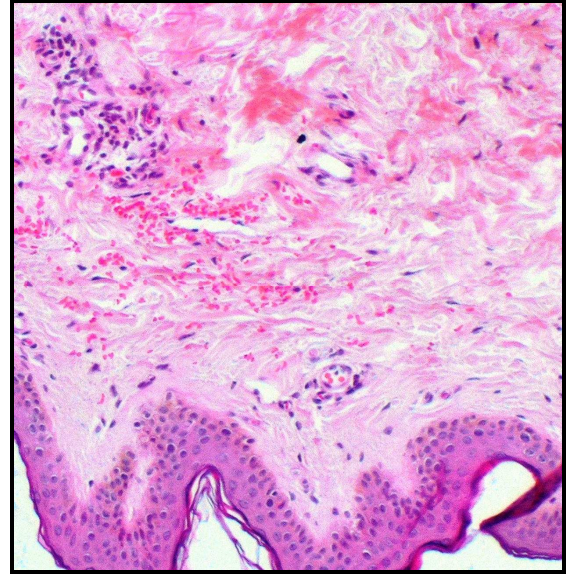
depresyon, anksiyete, agresyon, suçluluk duygusu, seksüel uyumsuzluk, düşmanlık hissi, mazoşizm, obsesif davranış ve histerik kişilik gibi tipik emosyonel bozukluk belirtileri gösterirler (6,10). Özyıldırım ve ark. (11) hemattürlü bir olguda GDS sendromunu bildirerek hastalığın psikiyatrik yönüne dikkat çekmişlerdir. Psikojenik etkenlerin etiolojisinde rol oynadığı düşünülen sendromda, burun, kulak, göz, sindirim sistemi gibi farklı bölgelerden kanamalar deri lezyonlarına eşlik edebileceğini bildirdiler. Meeder ve ark. (12) açıklanamayan klinik semptomları bulunan ve stresin tetiklediği GDS'li bir olguyu sunmuşlardır. Yönel ve ark. (13) burun, gözler ve kulaklarda kanama ve psikiyatrik bozukluklarla seyreden GDS'li bir olguyu sunmuşlar, hastalığın çürükler olmaksızın sadece GİS kanaması şeklinde de kendini gösterebileceğini bildirmişlerdir. Kavala ve ark. (1) ise kol ve bacaklarda tekrarlayan ekimozlarla birlikte depresyon, anksiyete bozukluklarına sahip 21 yaşındaki bir olguyu sunmuşlardır. Hastamızda da mutsuzluk ve hayattan zevk almama gibi şikayetler mevcuttu ve psikiyatri muayenesi sonucu yaygın anksiyete ve depresyon tanısı konuldu.



Resim 1. Gövde ön yüzünde 1 adet 4x5 cm çapında ekimotik plak.



Resim 2. Kol iç yüzünde deri testi sonrası oluşan ekimotik plak.



Resim 3. Orta ve yukarı dermiste diffüz eritrosit ekstravazasyonu.

Bazı olgular bakır maruziyeti ile şiddetlenebilir. Grosman ve ark. (5) ile Zeren ve ark. (2) bakır rahim içi araca bağlı GDS olgusu bildirmişlerdir. Olgumuzda rahim içi araç öyküsü yoktu.

Sendromun kardinal belirtisi olan ekimoz genellikle belli sırayla ortaya çıkar. Sızlanma, yanma, batma hissini takiben 2-6 saat sonra (en geç 24 saat) eritem, ödem, sıcaklık ve ağrı gelişir. Bu dönem 24 saat kadar sürdükten sonra şişlik azalırken inflamasyon ekimoza dönüşür (2). En sık ekstremitelerde, özellikle de bacaklar tutulur, sırt tutulumu nadirdir (2). Olgumuz 25 yaşında kadın hasta olup bacak ve gövdede ağrı ve yanma hissiyle başlayan inflamatuvar dönem 1 gün içinde ekimoza dönüşüyordu.

Lezyonlar tekrarlayıcı özellikte olup genellikle 1-2 haftada iyileşir ve travma hikayesi yoktur. Ekimotik lezyonlar sıklıkla bulantı, kusma, ishal, karın ağrısı, ateş, baş ağrısı, diplopi, parestezi, iştahsızlık, uykusuzluk, kas ve eklem ağrısı gibi somatik semptomlarla birlikte görülür (1). Hastamızda da halsizlik, iştahsızlık, yorgunluk ve eklem ağrıları mevcuttu. Zeren ve ark. (2) vakalarında GİS ve uterin kanama bildirmişlerdir.

Histopatolojik incelemede erken dönemde ödem ve üst dermiste perivasküler mononükleer infiltrat görülür, bunu eritrosit ekstravazasyonu izler (1). Olgumuzun histopatolojisi GDS ile uyumlu olarak rapor edildi.

GDS hastalarında trombosit fonksiyonlarında defekt ve trombositoz gibi hematolojik bozukluklarla, sistemik lupus eritematosus gibi immunolojik bozukluklar da bildirilmiştir (1,8,14). Olgumuzda herhangi bir hematolojik veya immunolojik bozukluk saptanmadı.

Gardner ve Diamond eritrosit stromasının enjeksiyonuyla ekimozların oluşması üzerine eritrositlerin bu komponentine karşı otosensitizasyonun

geliştiği sonucuna varmışlardır (1). Daha sonraki bildirimlerde test sonuçları ile ilgili farklı sonuçlar bulunmaktadır. Ratnoff (6) hastaların %59'unda testlerini pozitif bulmuş, başka bir bildirimde ise hemoglobininle pozitif, eritrosit stromasıyla negatif deri testi gözlenmiştir (1).

GDS için patognomonik test yoktur ancak intradermal deri testi tanı koymada yardımcı olabilir (1). Her ne kadar testin pozitifliği tanı koymada yardımcı olsa da negatifliği tipik görünümü GDS'yi ekarte ettirmez (1).

GDS'nin tedavisi genellikle başarısızdır. Antihistaminik, steroid, antibiyotik, antimalaryal, immünsüpresifler, östrojen, antikoagülan, C vitamini denenmiş fakat hiçbirinde önemli bir yarar sağlanamamıştır. En iyi tedavi psikoterapi ve psikotrop ilaç alımıdır (1). Olgumuzda da psikiyatrik tedavi sonrası lezyonların görülme sıklığı belirgin azalmıştı.

Sonuç olarak, GDS adolesan bayanlarda gözlenen nadir bir hastalıktır. Hastalar polisemptomatik oldukları için çok farklı branş hekimleri tarafından değerlendirilmekte ve bu sebeple de hastalığın tanısı ya gecikmekte ya da atlanmaktadır. Biz tekrarlayan spontan ve ağrılı ekimozlarla gelen hastalarda kanama ve pıhtılaşma testlerinin normal olması durumunda bu hastaların psikiyatrik yönden muayene edilmesi gerektiğini düşünmekteyiz.

Kaynaklar

1. Kavala M, Südoğan S, Büyük AY, Aksakal A, Sarıgül Ş, Eskiçırak B. Otoeritrosit sensitizasyon sendromu: Gardner-Diamond sendromu. *Türkderm* 2003;37(2):120-3.
2. Zeren İ, Bıçakçı C, Yılmaz G, Karaman A. Gardner-Diamond Syndrome. *T Klin J Dermatol* 1995;5(2):95-7.
3. Koblenzer CS. Psychocutaneous disease. In: Moschella SL, Hurley HJ eds. *Dermatology*, 3. baskı. Philadelphia: WB Saunders Co, 1992: 2038-8.
4. Odom RB, James WD, Berger TG. *Andrews' Diseases of the Skin*. 9. baskı. Philadelphia, W.B. Saunders Company, 2000;1028-9.
5. Grossman RA. Autoerythrocyte sensitization worsened by a copper-containing IUD. *Obstet Gynecol*. 1987;70(3 Pt 2):526-8.
6. Ratnoff OD. Psychogenic purpura (autoerythrocyte sensitization): an unsolved dilemma. *Am J Med* 1989;87(3N):16N-21N.
7. Berman DA, Roenigk HH, Green D. Autoerythrocyte sensitization syndrome (psychogenic purpura). *J Am Acad Dermatol* 1992;27(5 Pt 2):829-32.
8. Ingber A, Alcalay J, Feuerman EJ. Autoerythrocyte sensitization (Gardner-Diamond syndrome) in men: a case report and review of the literature. *Postgrad Med J* 1985;61(719):823-6.
9. Frantzen E, Voigtlinger V, Gerhardt H. Gardner-Diamond syndrome. *Hautarzt* 1990;41(3):168-70.
10. Sağduyu A. Psikojenik purpura ve tedaviye dirençli anemi: Bir olgu sunumu. *Türk Psikiyatri Dergisi* 1996;7(2):138-42.
11. Özyıldırım İ, Yücel B, Aktan M. Hematüri ve cinsel ağrı bozukluğunun eşlik ettiği psikojenik purpura; Bir olgu sunumu. *Türk Psikiyatri Dergisi* 2010;21(1):85-9.
12. Meeder R, Bannister S. Gardner-Diamond syndrome: Difficulties in the management of patients with unexplained medical symptoms. *Paediatr Child Health* 2006;11(7):416-9.
13. Yönel O, Sezgin U, Yücel B, Aktan M. Psikojenik purpura. *İstanbul Tıp Fakültesi Dergisi* 2008;71(1):19-21.
14. Gomi H, Miura T. Autoerythrocyte sensitization syndrome with thrombocytosis. *Dermatology* 1994;188(2):160-2.