

Tamamlayıcı tiroidektomide gamma prob kullanımıyla ilgili başlangıç deneyimlerimiz

Our initial experiences related to gamma probe use in completion thyroidectomy

Umut Elboğa¹, Ebuzer Kalender¹, Avni Gökalp², Suna Erkilic³, Göktürk Maralcan², Y. Zeki Çelen¹, Mustafa Yılmaz¹, Hasan Deniz Demir¹, Hüseyin Karaoğlan¹

¹Gaziantep Üniversitesi, Tıp Fakültesi, Nükleer Tıp Anabilim Dalı, Gaziantep

²Gaziantep Üniversitesi, Tıp Fakültesi, Genel Cerrahi Anabilim Dalı, Gaziantep

³Gaziantep Üniversitesi, Tıp Fakültesi, Patoloji Anabilim Dalı, Gaziantep

Özet

Gaziantep Üniversitesi Tıp Fakültesi Hastanesinde Haziran 2008 - Ekim 2010 tarihleri arasında tamamlayıcı tiroidektomi uygulanan 22 diferansiyel tiroid karsinomu olan olgu prospektif olarak incelenmiş, gamma prob ile yapılan cerrahi tedavinin sonuçları ele alınmıştır. İlk operasyonlarında subtotal veya totale yakın tiroidektomi uygulanmış, patoloji sonuçları iyi diferansiyel tiroid karsinomu gelen hastalara gamma prob destekli tamamlayıcı tiroidektomi uygulanmış, gamma probun etkinliği ortaya konulmaya çalışılmıştır. Preoperatif dönemde hastaların ortalama TSH değeri 1.48 mIU/l olarak tespit edildi. Ameliyattan 24 saat önce minimum 2 saat açlık periyodundan sonra hastalara oral yolla 0.1 mCi sıvı I-131 verildi. Tiroid yatağından arka plan değeri üzerinde sinyal alınan tüm alanlar rezekt edildi. Operasyon başlangıcında arka plan ışınma değeri ortalama 24.04 cps (2-49), tiroid lojundan alınan bazal ışınma değeri ortalama 753.09 cps (29-5156) iken rezeksiyon sonrası lojdaki ışınma değerleri ortalama 13.4 cps (1-47) olarak ölçüldü. Postoperatif TSH kan seviyesi supresyon tedavisine başlanmadan önce ortalama 52.86 mIU/l olarak tespit edildi. Postoperatif dönemde tüm hastalarda (%100) tiroglobulin (Tg) seviyesi düştü. Gamma prob eşliğinde yapılan tamamlayıcı tiroidektominin daha etkin bir cerrahi rezeksiyon sağlayarak postoperatif tedavi ve takipleri kolaylaştırdığı, rekürrenslerin önlenmesinde en etkin yöntem olduğu görülmüştür.

Anahtar kelimeler: Gamma prob; tiroid karsinomu; totale tamamlayıcı tiroidektomi

Abstract

In this study twenty two differentiated thyroid carcinoma (DTC) case performed completion thyroidectomy between June 2008 and October 2010 in Gaziantep University Medical Faculty Hospital were examined prospectively and surgical results of gamma probe were observed. Patients who had less than total thyroidectomy in their first operations with DTC pathology reports, went through gamma probe supported completion thyroidectomy, gamma probe efficiency was examined. In preoperative period, mean TSH value was identified as 1.48 mIU/l. 0.1mCi liquid I-131 was given to the patients after minimum 2 hours of starvation period one day before the day of surgery. All the areas where there was a signal over the background values were resected out from thyroid channel. While mean background radiation value was 24.04 cps (2-49) and mean basal radiation value of thyroid lodge was 753.09 cps (29-5156), after resection mean radiation value of thyroid lodge was measured as 13.4 cps (1-47). Postoperative TSH blood level before suppression therapy was measured as 52.86 mIU/l average. In post operative period all patients' (100%) thyroglobulin levels decreased. In the operations supported by gamma probe, we did not observe any increase in complication rates compared to literature. These results suggest that completion total thyroidectomy with gamma probe makes post operative treatment and follow up easier by providing more efficient surgical resection, and also completion thyroidectomy with gamma probe is the most efficient method in avoiding recurrences.

Keywords: Gamma probe; thyroid carcinoma; completion total thyroidectomy

Giriş

Tiroid kanserleri tüm kanserler içerisinde %1 oranında görülür (1). Tiroid kanseri görülme sıklığı çevresel faktörler ve coğrafi dağılım ile yakından ilgilidir. Diferansiyel tiroid kanserlerinde prognozun iyi olmasına rağmen seyrek de olsa metastaz yapabilme potansiyelleri nedeniyle dikkate alınmaları gerekir. Uzun süre takip edilen hastalarda değişken seyirler görülebileceğinden hastaların içinde bulunduğu riskleri tahmin etmek zordur. Bu nedenle özellikle son yıllarda birçok araştırmacı, hastalara total tiroidektomi yapılmasından yanadır (2-4). Nodüler/multinodüler guatr, hipertiroidi gibi herhangi bir cerrahi endikasyonla birinci ameliyatlarında subtotal veya totale yakın tiroidektomi yapılan hastalarda diferansiyel tiroid kanserine rastlandığı zaman, çoğunlukla ikinci bir operasyona

gerek duyulur (4,5). Planlanan tamamlayıcı tiroidektomi operasyonu gamma prob yardımı ile güvenle yapılabilir. Birinci operasyondan sonra tiroid bakiye dokusunda oluşabilecek fibrotik dokular ikinci operasyonu teknik olarak zorlaştırabileceği gibi, çeşitli komplikasyonlara da zemin hazırlar. Gamma prob yardımı ile yapılabilen cerrahi operasyonlar tümörün intraoperatif olarak belirlenmesi ve çıkarılmasında kolaylık sağlar (6-8). Teknik olarak güçlük yaratan ikinci operasyonlar gamma prob kullanılarak daha güvenli yapılabilir. Gamma prob ile tamamlayıcı tiroidektomiden 6 hafta sonra radyoaktif I-131 tedavisi verilebilir (9). Serum tiroglobulin (Tg) ölçümü ve radyoaktif I-131 taraması birbirini tamamlayıcı yöntemlerdir (10). Gamma prob ile tamamlayıcı tiroidektomi operasyonlarından sonra hastaların takip sürecinde rekürrens tespit edilirse, hastaların tekrar opere edilme olasılığı vardır. Bazı durumlarda ise radyoaktif iyot ablasyon tedavisi yapılabilir. 1960 yılında kullanıma giren gamma prob

İletişim/Correspondence to: Umut Elboğa, Gaziantep Üniversitesi, Tıp Fakültesi, Nükleer Tıp Anabilim Dalı, Gaziantep, TÜRKİYE
Tel: +90 535 5164132 umutelboga@hotmail.com

Received: 24.04.2011 **Accepted:** 10.05.2011
Geliş Tarihi: 24.04.2011 **Kabul Tarihi:** 10.05.2011

DOI: 10.5455/GMJ-30-2011-38
www.gantep.edu.tr/~tipdergi
ISSN 1300-0888

tekniki, 1984 yılında ilk kez kullanıldığı kolon kanseri vakasında çok başarılı olmuştur. Hastanemizde 2008 yılından itibaren gamma prob kullanımı hızla yaygınlaşmış olup özellikle tiroid kanseri vakalarında yaygın olarak kullanılmaktadır. Bu çalışma Haziran 2008-Ekim 2010 tarihleri arasında Gaziantep Üniversitesi Tıp Fakültesi Nükleer Tıp Anabilim dalı tarafından hastanemizde tamamlayıcı tiroidektomi ameliyatı ve takibi yapılan 22 hastanın prospektif incelenmesi ile hazırlanmıştır. Amaç, gamma prob ile yapılan tamamlayıcı tiroidektominin yararları incelemektir.

Gereç ve Yöntemler

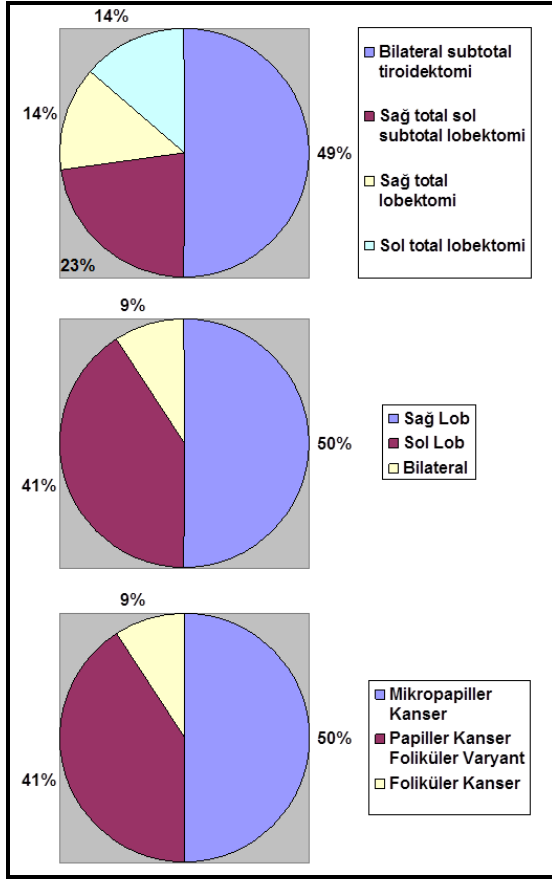
Bu çalışmaya Gaziantep Üniversitesi Tıp Fakültesi Hastanesinde Haziran 2008-Ekim 2010 tarihleri arasında ameliyat ve takibi yapılan 22 hasta dahil edildi. Bu hastalar nodüler/multinodüler guatr ve hipertiroidi endikasyonlarıyla ameliyat olmuş, ameliyatlarında subtotal veya totale yakın tiroidektomi yapılmış, parafin kesitlerinin patoloji sonuçları diferansiye tiroid kanseri belirlenmiş hastalardı. Patoloji raporları incelendikten sonra tüm hastalara gamma prob yardımı ile tamamlayıcı tiroidektomi planlandı. Totale tamamlayıcı cerrahi sonrası yüksek dozda radyoaktif iyot ile ablasyon tedavisi planlanmak üzere nükleer tıp polikliniğine yönlendirilen hastaların tamamına ablasyon sonrası levotiroksin sodyum ile supresyon tedavisine başlanmış ve aralıklı olarak postoperatif erken dönem ve sonrasında serum TSH ve Tg değerleri takip edilmiştir. Hastalar gamma prob uygulaması öncesi nükleer tıp kliniğine başvurdıklarında ilk ameliyatın şekli ve histopatolojik bulguları araştırıldı. Preoperatif tüm hastalarda kan biyokimyası, TSH, FT3, FT4, Tg, anti Tg, tiroid sintigrafisi, gereğinde boyun ultrasonografisi yapıldı. Hastaların tamamına cerrahlar tarafından totale tamamlayıcı tiroidektomi uygulandı. Yirmi iki hasta, mikropapiller kanser, papiller kanser folliküler varyantı, folliküler kanser olarak üç grupta incelendiler. İkinci ameliyattan önce hastaların tümünün; yaşı, cinsi, ilk ameliyatları hakkında ayrıntılı bilgiler, aldıkları tedaviler soruşturuldu. Levotiroksin sodyum alanlarda tedavi endokrinoloji kliniği tarafından operasyonun 1 ay öncesinde kesildi. Ötiroid durumda kalabilmeleri için T3 hormonu verildi. Gamma prob ile çalışma yapılmadan 48 saat önce tedavi sonlandırıldı. Birinci operasyondan sonra patolojik tetkikleri diferansiye tiroid kanseri gelen bu hastalar multidisipliner olarak değerlendirildi. Operasyonlardan sonra takibe yine multidisipliner bir şekilde devam edildi. Takipte özellikle Tg ve TSH kan seviyeleri, FT3, FT4, tiroid bezi sintigrafisi ve USG, tüm vücut sintigrafisi kullanılmaktadır. Gamma prob ile tamamlayıcı tiroidektomiden önce hastaların hepsinin preoperatif tetkikleri tamamlandı. Ameliyattan bir gün önce Nükleer Tıp Anabilim Dalında operasyondan yaklaşık 24 saat önce hastalara aç karnına olacak şekilde 0.1 miliküri (mCi) oral yolla sıvı radyoaktif iyot 131 verildi. Tüm operasyonlar gamma prob eşliğinde yapıldı. 5 hastaya lenf nodu diseksiyonunda yapıldı. Çalışmamızda Crystal probe® cihazı kullanılmıştır (Resim 1). Operasyon başlangıcında gamma prob steril bir cerrahi kılıfa kondu. Gamma prob aracılığı ile omuzdan arka plan (background) ve tiroid lojundan

başlangıç sayımları (hot spot) yapıldı. Arka plan değerine göre hedef sinyal birimi her ameliyatta standardize edildi. Ameliyat sırasında gamma prob ışına değerleri kaydedildi. Işıma birimi olarak counts per second (cps) kabul edildi. Ameliyat süresi boyunca gamma probun yüksek değerler kaydettiği tüm alanlar cerrah tarafından eksplere edildi, şüpheli dokular rezekte edildi. Tiroid lojuna ulaşıldığında prob dokulara dik açı ile yaklaştırıldı. Nerede bakiye doku kaldığı ve disseke edileceği planlandı. Arka plan aktivite her operasyon için ayrı belirlendi. Bizim çalışmamızda omuzdan 10 saniye süre ile sayım alınarak belirlenmiştir. Bakiye dokuların tamamen uzaklaştırıldığına kanaat getirildiğinde alan tekrar tarandı. Hedef değer, arka plan değerinin 1.5 katı olarak belirlenmiştir. Çıkarılan dokuların ameliyat alanı dışında gamma prob ile yeniden sayımı alındı; arka plan aktiviteden daha yüksek bir seviyede sinyal alındı. Çıkarılan dokular patolojiye gönderildi. Son aşamada tiroid yatağında ve bilateral juguler bölgede anlamlı yüksek değerde ölçüm alınmaya dek operasyon sürdürüldü. Tüm hastalar operasyon sonrası radyoaktif I-131 ablasyon tedavisi planlaması açısından değerlendirilmek üzere nükleer tıp polikliniğine yönlendirildi. Hastalar postoperatif FT3, FT4, TSH, Tg, kalsiyum sonuçları ile değerlendirildi. Gereğinde sintigrafi, ultrasonografi ve ileri görüntüleme yöntemleri planlandı.

Sonuçlar

Bu çalışmaya toplam 22 hasta alındı. En düşük yaş 45, en yüksek yaş 69 idi. Yaş ortalaması 59.9 olup papiller kanserli hastaların yaş ortalaması 61.3, folliküler kanserli iki hasta 45 ve 47 yaşlarında idi. Hastaların 3'ü erkek (%13.6), 19'u kadın (% 86.4) idi. Birinci operasyonda nodüler/multinodüler guatr nedeni ile opere edilen hasta sayısı 13 (%59), hipertiroidi nedeni ile opere edilen hasta sayısı 9 (%41) idi. Birinci operasyonda, bilateral subtotal tiroidektomi 11 (%50), sağ total sol subtotal lobektomi 5 (%22.7), sağ total lobektomi 3 (% 13.6), sol total lobektomi 3 (%13.6) hastaya uygulandı. Birinci operasyonda histopatolojik tümör lokalizasyonu 11 (%50) hastada sağ lob, 9 (%41) hastada sol lob, 2 (%9) hastada bilateraldi. Birinci operasyonda mikroapiller kanser 14 (%63.6), papiller kanser folliküler varyantı 6 (% 27.2), folliküler kanser 2 (% 9.1) hastada gözlemlendi (Şekil 1). Çalışmaya alınan 22 hastanın 16'sına (%72.7) çift taraflı, 6'sına (% 27.3) tek taraflı bakiye doku eksizyonu yapıldı. Arka plan değerine göre anlamlı yüksek sinyal veren alanlar çıkartıldı. Bakiye dokular ameliyat sahası dışında gamma prob ile analiz edildi. Ortalama TSH, ikinci ameliyat öncesi 1.48 mIU/l, postoperatif dönemde 52.86 mIU/l olarak saptandı. Postoperatif Tg seviyelerinde tüm hastalarda belirgin düşüş saptandı. Nükleer tıp poliklinik takiplerinde Tg seviyesinde yükselme saptanan hasta olmadı. Reoperasyona alınan hastalarda iki ameliyat arasında geçen ortalama süre 75 (10-150) gündü. Operasyon başlangıcında omuzdan alınan arka plan ışına değeri ortalama 24.04 cps (2-49), tiroid lojundan alınan bazal ışına değeri ortalama 753.09 cps (29-5156) iken rezeksiyon sonrası lojdaki ışına değerleri ortalama 13.4 cps (1-47) ölçüldü; rezeksiyon sonrası ışına değerlerinin arka plan değerlerine yaklaştığı ve bazı

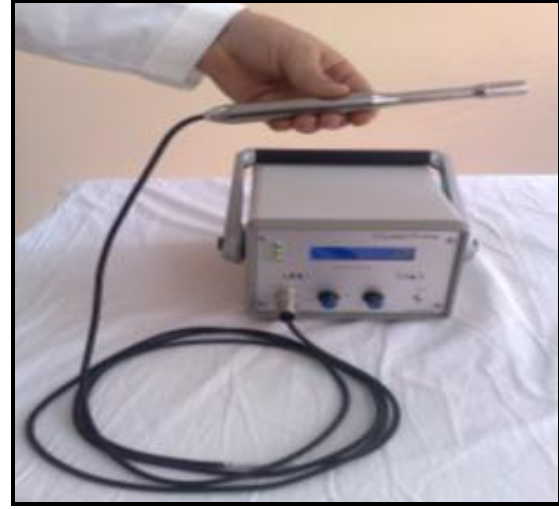olgularda daha düşük değerler alındığı gözlemlendi (Tablo 1).



Şekil 1. Birinci operasyon şekilleri, tümör lokalizasyonları ve kanser tipleri

Tablo 1. Olguların demografik, preoperatif-postoperatif TSH değerleri ve preoperatif, intraoperatif ve postoperatif gamma prob sayım verileri.

Hasta No	Cinsiyet	Yaş	Pre-op TSH	Post-op TSH	Arka plan	Hot Spot	Post-operatif
1	K	53	5.1	75	4	243	22
2	K	49	4.4	44	46	788	11
3	K	67	4.9	75	47	29	3
4	E	51	4.0	48	24	295	6
5	K	45	0.6	75	2	49	1
6	K	66	1.2	67	8	486	7
7	K	52	0.4	39	32	562	6
8	K	69	0.6	44	33	64	3
9	K	55	1.3	66	28	66	13
10	K	61	0.05	75	21	1256	23
11	K	56	0.5	28	17	3245	43
12	E	57	0.02	30	9	98	22
13	K	64	0.98	36	24	1438	8
14	K	57	0.5	38	13	829	4
15	K	60	4.2	56	38	317	17
16	K	55	1.1	57	49	5156	47
17	E	56	1.5	75	37	298	10
18	K	62	0.98	65	23	2540	8
19	K	59	6.6	42	17	1453	4
20	K	56	0.5	48	19	469	11
21	K	58	2.2	36	22	387	8
22	K	60	0.05	75	16	338	9



Resim 1. Çalışmamızda kullanılan Crystal probe cihazı görülmektedir.

T4 supresyon tedavisi 22 hastanın tümüne (%100) radyoaktif iyot ablasyon tedavi protokolüne uygun olarak uygulandı.

Tartışma

Benign hastalıklar nedeni ile tiroid ameliyatı sonrasında insidental olarak saptanan kanser vakalarında artış dikkati çekmektedir (11,12). Nodüler/multinodüler guatr ve hipertiroidi gibi endikasyonlarla subtotal veya totale yakın tiroidektomi yapılmış hastalarda diferansiye tiroid kanseri saptandığında reoperatif tiroid cerrahisi gerekli olabilir (6). Foliküler tiroid karsinomlarında tamamlayıcı tiroidektomi I-131 ablasyon ve I-131 tarama testlerine yardım amacıyla yapılır. Papiller tiroid kanserli hastaların %25-88'inde ilk ameliyat sırasında eş zamanlı, kontralateral multifokal papiller kanser olduğu bildirilmiştir (14). Diferansiye tiroid kanserlerinde bilateral hastalık oranı %21.8 olarak saptanmıştır (15). Bizim çalışmamızda bu oran %13.6 olarak bulunmuştur. Başka bir çalışmada bilateral subtotal tiroidektomi yapılan hastalarda rezidü kanser riskinin %22-64 olduğu belirtilmiştir (14). Yapılan çalışmalarda intraoperatif gamma prob kullanımının rezidü tiroid dokusunun bulunmasında ve çıkarılmasında etkili olduğu sonucuna varılmıştır (6,11). Tamamlayıcı tiroidektomi piyeslerinde %28-77 arasında bakiye dokuda tümör saptanmıştır (13,14). Erbil ve arkadaşlarının yaptığı gamma prob ile yapılan çalışmada bu oran %36.3 olarak bildirilmiştir (6). Bizim çalışmamızda bu oran %22.7'dir. Tamamlayıcı tiroidektomi yapılacak olan hastalar ötiroidi olmalı ve ikinci operasyondan önce kord vokal muayenesi yapılmalıdır (13). Reoperasyon ilk operasyona göre daha fazla komplikasyon demektir (6). Bu çalışmada mümkün olan en fazla bakiye dokuyu en az morbidite ile çıkarmak amaçlandığı için gamma prob kullanılmıştır. Gamma prob eşliğinde yapılan tamamlayıcı tiroidektomi mümkünse primer operasyondan hemen sonra yapılmalıdır (16,17). Gamma prob eşliğinde tamamlayıcı tiroidektomi yapılmasının avantajları, post operatif I-131 taraması, nüks ve metastazların ablasyonudur. Gamma prob eşliğinde yapılan tamamlayıcı tiroidektomi hastalarda daha sonra oluşabilecek nüks ve metastazların tedavisini kolaylaştırmaktadır. Diferansiye tiroid kanserlerinde nüksün sensitif indeksi tiroglobulindir (13). Bu yöntemle hastalarda metastaz varlığı tespit edilebilir. Bizim çalışmamızda tüm hastaların postoperatif tiroglobulin seviyesinde belirgin düşüş saptandı. Erbil ve arkadaşlarının gamma prob eşliğinde yaptıkları tamamlayıcı tiroidektomilerde ikinci ameliyattan sonra TSH düzeyi ameliyat öncesine göre belirgin olarak yüksek, tiroglobulin düzeyleri ise tüm hastalarda ameliyat sonrası ikinci ayda anlamlı olarak düşük bulunmuştur (6). Bizim çalışmamızda ortalama TSH değeri ikinci ameliyat öncesi 1.48 mIU/l, postoperatif dönemde 52.86 mIU/l olarak saptandı. Gamma prob yardımı ile tamamlayıcı tiroidektomi yapılan gruplar ile gamma prob yardımı olmadan yapılan operasyonlarda bakiye doku kalması açısından oldukça önemli bir fark saptanmıştır (6-8). Ameliyat sırasında gamma prob yardımıyla fibröz dokuları ayırt etmek kolaylaşmıştır. Ameliyat sırasında bakiye doku kalmadığından emin olmak için probdan alınan sinyallerin geri plan değerinin altına inmesi gerekir. Postoperatif 1. ayda ilaç kullanmadan ölçülen yüksek TSH değerleri, bakiye dokuların tamamen çıkarıldığıının postoperatif göstergesidir. Postoperatif erken dönemde yapılan tiroid

sintigrafilerinde, bakiye dokuların başarılı rezeksiyon kriteri; sintigrafide anlamlı tutulum olmamasıdır. Genel cerrahi ve Nükleer Tıp klinikleri ortak protokol ve kooperasyon içinde çalıştıkları sürece başarı oranı artacaktır.

Gamma prob ile tamamlayıcı tiroidektomi tümörün intraoperatif olarak bulunması ve çıkarılmasında yararlıdır. Birinci operasyonlardan sonra tiroid yatağında oluşabilecek fibrotik dokular ikinci ameliyatı teknik olarak zorlaştırır. Postoperatif ilk ayda bakılan TSH değerlerinin tüm hastalarda ameliyat öncesi döneme göre yükselmesi bakiye dokuların efektif eksizyonunun göstergesidir. Tamamlayıcı tiroidektomiden sonra yaptığımız tiroid sintigrafisinde bakiye dokuların etkili olarak çıkarıldığı gözlenmiştir. Sonuç olarak bu çalışma gamma prob destekli tamamlayıcı tiroidektominin bakiye dokuların çıkarılmasında etkili bir yöntem olduğunu göstermektedir.

Kaynaklar

1. Hung, Song-Wu J, Young MD, Clark OH, in.: İşgör A, Tiroid Hastalıkları ve Cerrahisi, 1. baskı, İstanbul, Avrupa Tıp Kitapçılık, 2000:367-81.
2. Tezelman S, Borucu I, Senyurek Giles Y, Tunca F, Terzioğlu T. The change in surgical practice from subtotal to near-total or total thyroidectomy in the treatment of patients with benign multinodular goiter. World J Surg 2009;33(3):400-5.
3. Mittendorf EA, McHenry CR. Thyroidectomy for selected patients with thyrotoxicosis. Arch Otolaryngol Head Neck Surg 2001;127(1):61-5.
4. Mishra A, Agarwal A, Agarwal G, Mishra SK. Total thyroidectomy for benign thyroid disorders in an endemic region. World J Surg 2001;25(3):307-10.
5. Lefevre JH, Tresallet C, Leenhardt L, Jublanc C, Chigot JP, Menegaux F. Reoperative surgery for thyroid disease. Langenbecks Arch Surg 2007;392(6):685-91.
6. Erbil Y, Barbaros U, Devenci U, Kaya H, Bozboru A, Ozbey N, et al. Gamma probe-guided surgery for revision thyroidectomy: in comparison with conventional technique. J Endocrinol Invest 2005;28(7):583-8.
7. Bender O, Karyagar S, Levent Balci F, Yüney E, Kamali S, Ozpacaci T, et al. Gamma probe (99m)Tc-pertechnetate assisted completion thyroidectomy vs conventional thyroidectomy in differentiated thyroid carcinoma. Hell J Nucl Med 2009;12(2):138-41.
8. Aras G, Gültekin SS, Küçük NO, Demirel S, Tuğ T. Intraoperative gamma probe guidance with 99mTc-pertechnetate in the completion thyroidectomy. Ann Nucl Med 2009;23(5):421-6.
9. Salvatori M, Ardito G, Pelizzo MR, Mariani G, Gross M, Al-Nahhas A, et al. Treatment of local and regional recurrences of differentiated thyroid cancer by radio-guided surgery with iodine-131. Nucl Med Rev Cent East Eur 2006;9(2):119-24.
10. Van Tol KM, Jager PL, De Vries EG, Piers DA, Boezen HM, Sluiter WJ, et al. Outcome in patients with differentiated thyroid cancer with negative diagnostic whole-body scanning and detectable stimulated thyroglobulin. Eur J Endocrinol 2003;148(6):589-96.
11. Alex JC, Krag DN, Harlow SP, Meijer S, Loggie BW, Kuhn J, et al. Localization of regional lymph node in melanomas of the head and neck. Arch Otolaryngol Head Neck Surg 1998;124(2):135-40.
12. Giles Y, Boztepe H, Terzioğlu T, Tezelman S. The advantage of total thyroidectomy to avoid reoperation for incidental thyroid cancer in multinodular goiter. Arch Surg 2004;139:179-82.
13. Grant CS, Hay ID, Gough IR, Bergstralh EJ, Goellner JR, McConehey WM. Local recurrence in papillary thyroid carcinoma: is extent of surgical resection important? Surgery 1988;104(6):954-62.

14. Reeve TS, Delbridge L, Brady P, Crummer P, Smyth C. Secondary thyroidectomy: a twenty-year experience. *World J Surg* 1988;12(4):449-53.
15. Levin KE, Clark AH, Duh QY, Demeure M, Siperstein AE, Clark OH. Reoperative thyroid surgery. *Surgery* 1992;111(6):604-9.
16. Pezzullo L, Delrio P, Losito NS, Caracò C, Mozzillo N. Post operation complications after completion thyroidectomy for differentiated thyroid cancer. *Eur J Surg Oncol* 1997;23(3):215-8.
17. De Jong SA, Demeter JG, Lawrence AM, Paloyan E. Necessity and safety of completion thyroidectomy for differentiated thyroid carcinoma. *Surgery* 1992;112(4):734-7.