

Çörek otu yağının sıçan karaciğer gelişimine etkisi

Effects of *Nigella sativa* oil on rat liver development

Mehmet Yüncü¹, Mehmet Şahin², Nuray Bayat³, İbrahim Sarı⁴

¹Gaziantep Üniversitesi, Tıp Fakültesi, Histoloji ve Embriyoloji Anabilim Dalı, Gaziantep

²Gaziantep Dr. Ersin Arslan Devlet Hastanesi, Merkez Biyokimya Laboratuvarı, Gaziantep

³İnönü Üniversitesi, Tıp Fakültesi, Histoloji ve Embriyoloji Anabilim Dalı, Malatya

⁴Gaziantep Üniversitesi, Tıp Fakültesi, Patoloji Anabilim Dalı, Gaziantep

Özet

Çörek otu ve çörek otu yağı halk arasında sıklıkla kullanılmaktadır. Fakat gebelerin kullanımında yavruya toksik etkisi bilinmemektedir. Biz bu çalışmada çörek otu yağının sıçan fetüslerinde karaciğer gelişimine etkisini araştırmayı amaçladık. Çalışmamızda 4 tanesi kontrol, 6 tanesi deney grubu olmak üzere 10 adet dişi sıçan kullanıldı. Sıçanlar gebe bırakıldıktan sonra kontrol grubuna gebelik süresince 2.5 ml/kg/gün serum fizyolojik, deney grubuna ise 2.5 ml/kg/gün çörek otu yağı orogastrik yolla verildi. Gebelerin doğumlarını takiben yavru sıçanlar tartılıp servikal dislokasyonla sakrifiye edildi. Yavru sıçanlardan alınan karaciğerler tespit ve doku takibi işlemlerinden geçirildi. Karaciğer bloklarından alınan kesitler hemotoksilen-eozin ve Masson trikrom boyalarıyla boyanıp ışık mikroskopunda incelendi. Gruplar karşılaştırıldıklarında deney grubuna ait yenidoğan karaciğer dokularındaki histopatolojik bulguların, hidropik dejenerasyon dışında, kontrol grubundan istatistiki olarak farklı olmadığı görüldü. Sonuç olarak, gebelikte kullanılan çörek otu yağı, fetüste karaciğer üzerinde önemli bir toksik etki yapmamıştır.

Anahtar kelimeler: Çörek otu yağı; karaciğer; sıçan; yenidoğan

Abstract

Nigella sativa and its oil are frequently consumed among the people. However, its toxic effect on fetus is not known when used during pregnancy. In this study, we aimed to investigate the effect of *Nigella sativa* oil on the liver development of rat fetus. Ten female rats were used in this study; four of them consist of control group and six of them composed of the experimental group. When the pregnancy was started, 2.5 ml/kg/day saline or 2.5 ml/kg/day *Nigella sativa* oil were administered by oral orogastric route for control and experimental groups, respectively. After deliveries, newborn rats were weighed and sacrificed by cervical dislocation. Livers, obtained from newborn rats, were fixed with formalin and embedded with paraffin wax to prepare blocks. Sections obtained from liver blocks were stained with hematoxylin-eosin and Masson trichrome, and examined by light microscope. There were no statistically significant differences between groups in histopathological findings of liver tissues of newborns, except hydrophic degeneration, when the groups were compared. In conclusion, using *Nigella sativa* oil during pregnancy do not produce toxic effects on fetus liver.

Keywords: *Nigella sativa* oil; liver; rat; newborn

Giriş

Ranunculaceae familyasına ait olan *Nigella sativa* bitkisi çok ilginç bir tıbbi geçmişe sahiptir (1). Ülkemizde; ekmek, çörek ve bazı peynir çeşitlerinde yaygın olarak kullanılan bu bitkinin tohumları eski Mısır ve Yunan hekimleri tarafından baş ağrısı, burun tıkanıklığı, diş ağrısını tedavi etmek, bağırsak kurtlarının dökülmesini sağlamak, menstrüasyonu düzenlemek ve anne sütünü arttırmak için kullanılmıştır (1). Astım, bronşit, baş ağrısı, dizanteri, enfeksiyonlar, şişmanlık, sırt ağrısı, hipertansiyon ve mide bağırsak yolları problemleri dahil geniş bir hastalık grubunun tedavisinde geleneksel ilaç olarak Orta Doğu ve Uzak Doğuda halk arasında uzun süredir kullanılmaktadır (2,3). Hippokrates ve Dioscorides eserlerinde çörek otundan Melanthion adıyla söz etmişlerdir. Çörek otu taneleri ayrıca farejit, grip, paralizi, karın ağrısı ve birçok hastalığın tedavisinde kullanılmaktadır (4).

Çörek otu tohumları iştah açıcı, süt artırıcı, adet düzenleyici, sarılık giderici, gaz giderici, idrar söktürücü (diüretik) gibi amaçlar için de kullanılmaktadır (5). Çörek otu yağının antibakteriyel (1), antifungal (6), antidiyabetik (7,8), immunomodülatör (9), antiinflamatuvar (10,11), analjezik (12), antiviral (13),

İletişim/Correspondence to: Mehmet Yüncü, Gaziantep Üniversitesi, Tıp Fakültesi, Histoloji ve Embriyoloji Anabilim Dalı, Gaziantep, TÜRKİYE
Tel:+90 342 3606060 / 77781 yuncu@gantep.edu.tr

antioksidan (1) ve antihiperlipidemik (14) etkileri bildirilmiştir. Belli nörofarmakolojik etkileri bildirilmiş, hatta bir çalışmada timokinonun (TQ) hafif epilepside antikonvülsan olarak kullanılabileceği gösterilmiştir (15,16).

Çörek otunun etkin maddesi olan TQ'un aynı zamanda izole sıçan hepatositlerinde tetra-bütülhidroperoksid ile indüklenmiş oksidatif hasara karşı koruyucu bir etkiye sahip olduğu ve intrasellüler glutatyon (GSH) üretimini arttırdığı kantitatif olarak saptanmıştır (17).

Yapılan araştırmalarda, çörek otunun çeşitli kanser hücrelerini öldürdüğü ve tümöre karşı özel antikörlerin üretimini uyardığı, ayrıca makrofaj hücrelerinin sayısı ve aktivasyonunda da artışa neden olduğu saptanmıştır (18-20). Çörek otu ekstresinin kemik iliğinde bağışıklık sistemi ile ilgili hücrelerin sayılarında artışa neden olduğu, ayrıca myelopoezisi uyardığı gösterilmiştir (19). Çörek otunun normal hücrelere toksik etkisinin olmadığı da belirlenmiştir (19). Çörek otu tohumunda bulunan β -sitosterol'un vücutta salgı aktivitesini artırdığı ve kandaki kolesterol seviyesini düşürdüğü, prostat büyümesinde tedavi edici özellikte olduğu belirtilmiştir (21). Çörek otunun uçucu yağ asitlerinin; bakteriyel, mantar ve halk arasında şerit olarak bilinen sestodlara karşı etkili olduğu bildirilmiştir (22,23).

Geliş Tarihi:09.07.2013**Kabul Tarihi:**06.09.2013
Received:09.07.2013**Accepted:** 06.09.2013

DOI: 10.5455/GMJ-30-2013-162
<http://gul6.bim.gantep.edu.tr/~tipdergi>
ISSN 1300-0888

Nigella sativa L. tohumları doymamış ve esansiyel yağ asitleri açısından zengindir (24). *Nigella sativa* tohumu %0.4-2.5 oranında uçucu yağ ihtiva etmektedir (15). *Nigella sativa* tohumlarının en önemli bileşiği olan TQ ilk olarak 1959 yılında sentez edilmiştir (25). Timokinin uçucu yağda %27.8-57.0 oranında bulunur (15). Ghosheh ve ark. (26) tarafından yapılan bir çalışmada, çörekotu yağında bulunan, farmakolojik etkiye sahip olan bileşenlerin miktarının HPLC yöntemiyle analiz edilmesi sonucunda; timokinin (0.0526 g/100 g), timohidrokinon (0.000767 g/100 g), ditimohidrokinon (0.000212 g/100 g değerinin altında) ve timol (0.00912 g/100 g) olarak belirlenmiştir.

Karaciğer ilaç ve toksinlerin biyotransformasyonunda önemli bir rol oynadığından, ilaçlarla oluşan hasarların ana hedefidir. Ancak literatürde daha çok çörek otunun karaciğer üzerindeki hasarlara karşı koruyucu etkileri üzerinde durulmuştur. Örneğin, TQ'un, izole edilmiş farelerin hepatositlerinde tersiyer butilhidroperoksit toksisitesine karşı hepatoprotektif etkisi incelenmiştir. Tersiyer butilhidroperoksit ile hepatositlerde oksidatif hasar oluşmuş, hücre içindeki GSH'nun boşalmasına, ALT, AST azalması ile hücre canlılığında kayıplar olmuştur. TQ verilmesi ile azalan ALT ve AST değerlerinde düzelmeye olmuştur (17). *Nigella sativa* uçucu ve sabit yağın hepatoprotektif etkisi karbon tetraklorür (CCl₄) ile indüklenen modelde test edilmiştir. Karaciğerin histopatolojik incelenmesi sonucu da belirgin bir hepatoprotektif etki saptanmıştır (27). Karbon tetraklorür ile indüklenen karaciğer hasarlarına karşı koruma sağlanması antioksidan etkisine bağlanmıştır.

Çörek otu (*Nigella sativa*) yağının özellikle hamilelerde hekim kontrolünün dışında ve belli bir doz standardının olmaksızın kullanılması nedeniyle yavrulara etkisi bilinmemektedir. Biz çalışmamızda gebelik süresince çörek otu yağı verilen sıçanların yavrularının karaciğerleri üzerinde olumsuz bir etkisinin olup olmadığına bakmayı amaçladık.

Gereç ve yöntemler

Gereç

Bu çalışma Gaziantep üniversitesi Tıp Fakültesi Etik Kurul'undan 13.04.2010 tarih ve 04-2010-23 sayılı karar onayı alınarak Gaziantep Üniversitesi Tıp Fakültesi Histoloji ve Embriyoloji Anabilim Dalı'nda gerçekleştirildi. Çalışmaya alınan sıçanlarda deneylerin tüm aşamalarında hayvan hakları evrensel bildirgesi kurallarına uyuldu.

Çalışmamızda ortalama ağırlıkları 200-250 g arasında olan 10 adet Wistar-Albino cinsi dişi sıçan kullanıldı. Deney hayvanları Gaziantep Üniversitesi Tıp Fakültesi Deney Hayvanları Merkezi'nden temin edildi. Çalışma süresince hayvanlar 22±1°C sıcaklıkta, 12 saat aydınlık ve 12 saat karanlık döngüsü olan bir ortamda tutuldu. Hayvanlar deney süresince standart sıçan yemi ve çeşme suyu ile beslendiler.

Çalışmada soğuk presleme yöntemiyle elde edilen (T Life) çörek otu yağı kullanıldı.

Yöntem

Hayvanların 6 tanesi deney ve 4 tanesi de kontrol grubu olmak üzere rastgele belirlendi. Hayvanlara her gün vaginal smear yöntemiyle gebelik muayenesi yapılarak gebe oldukları tespit edilen hayvanlara, gebeliğin ilk gününden itibaren, deney grubundakilere 2.5 ml/kg/gün çörek otu, kontrol grubundakilere ise aynı miktarda serum fizyolojik gebelik süresince orogastrik yolla verildi. Her bir anneden doğan yavruların rastgele 5'er tanesi çalışma için ayrıldı, diğer yavrular ve anneler deney hayvanları merkezine iade edildi. Çalışmaya alınan yenidoğan yavrular, ağırlıkları tartılarak kaydedildikten sonra servikal dislokasyonla sakrifiye edildiler.

Dokuların hazırlanması

Yavruların batınları usulüne uygun açılarak çıkarılan karaciğerler 48 saatlik %10 formalin fiksasyonundan sonra, rutin histolojik doku takibinden geçirilerek parafin doku blokları hazırlandı. Parafin bloklardan 5-6 µ kalınlığında alınan kesitler, hemotoksilen-eozin (HE) ve Masson trikrom (MT) ile boyandı.

Histopatolojik değerlendirme

BX50 model Olympus marka araştırma mikroskobu ile histolojik gözlem yapıldı ve bulgular görüntülendi. Her doku blokunun üç ayrı bölgesinden alınan kesitler değerlendirildi ve üç sonucun ortalaması alındı. Preparatlar Knodell skorlamasına göre 4 puan üzerinden değerlendirildi (28). Puanlar şu esaslara göre verildi: 0: herhangi bir patolojik hasarın olmaması, 1: az ya da zayıf hasar olması, 2: orta derecede hasar olması, 3: önemli derecede hasar olası, 4: çok şiddetli hasar olması.

İstatistiksel analiz

Çalışmada elde edilen bulguların, normal dağılımda Mann Whitney U ve Student t testiyle istatistiksel analizleri yapıldı. Yapılan karşılaştırmalarda P<0.05 değeri istatistiksel olarak anlamlı kabul edildi.

Bulgular

Gözlem

Deney grubundaki hayvanlar ile kontrol grubundaki hayvanlar arasında görünüm olarak bir fark gözükmedi. Deney grubundaki hayvanlardan doğan yavru sayıları 5-9 (ort:7) kontrol grubundaki hayvanlardan doğan yavru sayısı 4-8 (ort: 6) arasındaydı. Kontrol grubundaki yavruların ortalama ağırlıkları 5.139 gram deney grubundan doğan yavruların ağırlık ortalamaları ise 5.131 gramdı. Ortalama ağırlıklar arasında anlamlı bir fark yoktu.

Histopatolojik bulgular

Kontrol grubuna ait doku kesitlerinde genel olarak normal karaciğer dokusu gözlemlendi (Resim 1). Belirli bazı yerlerde hemopoetik alanlar, yer yer sinüzoidal genişleme, hidropikdejenerasyon, portal ven ve santral vende konjesyon gözlemlendi. Bazı kesitlerde de hafif iltihabi hücre infiltrasyonları vardı.

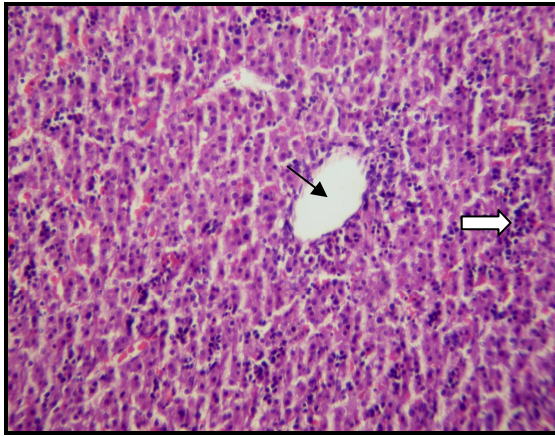
Deney grubuna ait doku kesitlerinin ışık mikroskopik incelemesinde yine yer yer hemopoetik alanlar görüldü (Resim 2). Bu hemopoetik alanlar istatistiksel olarak

kontrol grubundan farklı değildi. Deney grubuna ait doku kesitlerinde histopatolojik bulgu olarak sinüzoidal genişleme (Resim 3), iltihabi hücre infiltrasyonu (Resim 4) portal ve santral ven (Resim 5) konjesyonu gözlemlendi. Tüm bulgular kontrol grubundan daha şiddetli ise de istatistiksel olarak anlamlı değillerdi (Tablo 1).

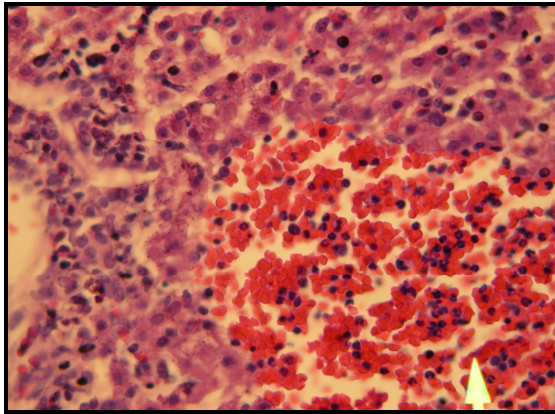
Histopatolojik bulgularımızdan sadece hidropik dejenerasyon (Resim 6) istatistiksel olarak anlamlı ($P < 0.05$) çıkmıştır (Tablo 1).

Bulgular	Kontrol Grubu		Deney Grubu		P
	Ortalama±SEM	n	Ortalama±SEM	n	
Hidropik dejenerasyon	1.00±0.725	20	1.63±1.066	30	0.016
Hemopoetik alan	2.50±0.946	20	2.77±0.817	30	0.294
Portal ven konjesyonu	1.60±0.503	20	1.90±0.845	30	0.123
Santral ven konjesyonu	1.00±0.562	20	1.17±0.699	30	0.357
İnflamatuvar hücre infiltrasyonu	1.00±0.725	20	1.00±0.743	30	1.000
Sinüzoidal genişleme	1.00±0.527	20	1.27±0.691	30	0.141

Tablo 1. Kontrol ve deney grubundaki histopatolojik bulguların skor ortalamasının karşılaştırılması.



Resim 1. Kontrol grubuna ait kesitte karaciğerin normal yapısı; vena centralis (siyah ok) ve belirli bölgelerde hemopoetik alanlar görülmektedir (Beyaz ok) (HE×20).

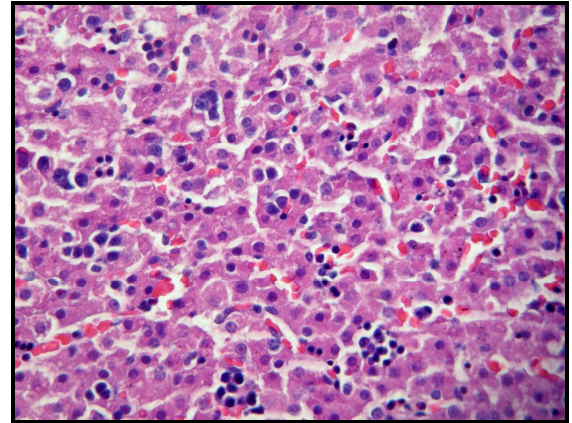


Resim 2. Deney grubuna ait kesit; belirli bölgede hemopoetik alanın (beyaz ok) devam ettiği görülmektedir (HE×40).

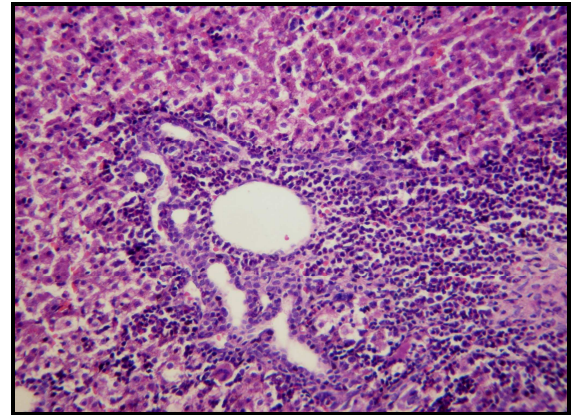
Tartışma

Karaciğer ilaç ve toksinlerin biyotransformasyonunda önemli bir rol oynar. Bu nedenle ilaçlarla hasar oluşan başlıca organlardır. Karaciğer hasarına yol açan ve hemen hemen her tür karaciğer hastalığı tablosuyla sonuçlanabilen 600'den fazla farklı ilaç vardır. Uygulanan tedavi ortadan kaldırıldığında ilaç

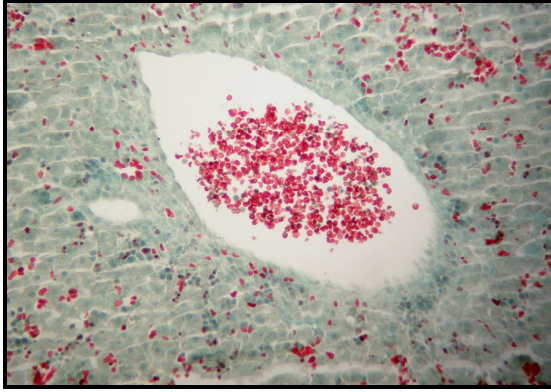
reaksiyonlarına bağlı hasarın çoğu iyileşir. Eğer tedaviye devam edilirse hasar genellikle daha da ilerler ve şiddetlenir. İlaçla oluşan karaciğer hasarı nadir bir durum olmayıp hastaneye yatan sarılıklı hastaların %2'sinde, fulminan hepatit ve karaciğer yetersizliği olanların %25'inde ve patoloji laboratuvarına gönderilen tüm karaciğer biyopsilerinin %5-10'unda ilaçların rolü olduğu belirlenmiştir (29,30).



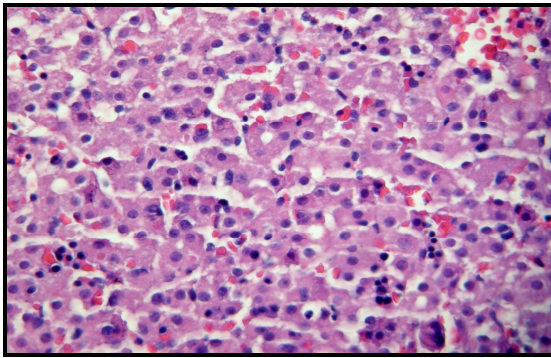
Resim 3. Deney grubuna ait kesit; sinüzoidlerde genişlemeler gözükmemektedir (HE×40).



Resim 4. Deney grubuna ait kesit; portal alan ve çevresinde iltihabi hücre infiltrasyonu görülmektedir (HE×20).



Resim 5. Deney grubu: santral venkonjesyonu görünümü (MT×20).



Resim 6. Deney grubuna ait histopatolojik bulgularımızda hidropik dejenerasyon görülmektedir (HE×40).

Tıbbi amaçlı kullanılan bitkiler arasında Ranunculaceae familyasına ait bir tür olan *Nigella sativa* ile ilgili olarak son zamanlarda yapılan klinik ve deneysel çalışmalarda, bu bitkinin birçok terapötik etkilerinin yanında özellikle antikanserijen, hepatoprotektif ve immunomodülatör etkilerinin olduğu ortaya konmuştur (27,31,32). Farelerde doksorubisin ile indüklenen serumdaki üre, total trigliserit ve total kolesterol artışını TQ (10 mg/kg/gün) tedavisi belirgin olarak düşürmüştür (14). TQ'un, izole edilmiş farelerin hepatositlerinde tersiyer butilhidroperoksit toksisitesine karşı hepatoprotektif etkisi gösterilmiştir (17). *Nigella sativa* tohumlarının hem ekstre hem de yağ biçiminde kullanılmasıyla, antioksidan özelliklerinin aracılık ettiği potansiyel anti-toksik etkilerinin olduğu anlaşılmaktadır (27,33,34).

Tüm bitkisel ilaçlar gibi, çörek otu da zararsız olarak algılanmakta ve bu nedenle belirli bir doz standardı ve hekim kontrolü olmadan, yaygın olarak, bu arada gebelerde de bilinçsizce kullanılmaktadır. Bununla beraber gebelikte kullanımı sonucu fetüs üzerindeki etkileri bilinmemektedir. Çörek otu ile ilgili birçok çalışma yapılmış olup bu çalışmalar genel olarak sistem, organ ve dokuya zarar verecek bir kimyasal madde verip oradaki hasara karşı çörek otunun koruyuculuğu veya kimyasal maddenin kötü etkisini azaltıp azaltmadığını araştırmaya yönelik olmuştur. Biz çörek otu veya yağının gebelik esnasında alınımının fetüs üzerindeki toksik etkisi ile ilgili yeterli tatmin edici bir bilimsel çalışmaya rastlanmadık.

Bizim çalışmamızda deney grubu ile kontrol grubu karşılaştırıldığında hidropikdejenerasyon istatistiksel olarak anlamlı bulundu. Hidropik dejenerasyonun zedelenen hücrelerde ilk çıkan belirtilerden biri olduğu göz önüne alınırsa, bu sonucun hayvanların bağışıklık sisteminin verdiği bir tepkiden kaynaklanabileceği düşünülebilir (35). Dolayısıyla reversibl bir erken hücre hasarı belirtisi olan hidropik dejenerasyonun, yaygın görülmesi ve immunolojik herhangi bir reaksiyonla ortaya çıkabileceğini dikkate alarak göz ardı edilebileceğini düşündük. Diğer bulgularımızda ise istatistiksel olarak anlamlı bir fark görülmedi. Aynı zamanda karaciğerlerin ağırlıkları arasında da bir fark yoktu.

Sonuç olarak, bu çalışmada çörek otu yağının histopatolojik düzeyde bir toksisitesi ispatlanamamıştır. Ancak literatürde yeterli çalışmanın olmaması da göz önüne alınarak daha ileri çalışmaların yapılması gerekir. Biyokimyasal, immünohistokimyasal ve elektron mikroskobu gibi daha ileri teknolojilerin kullanıldığı ve farklı dozların uygulandığı daha detaylı çalışmalar yapılarak çörek otu yağının karaciğer ve diğer organların gelişimi üzerine etkisini daha açıkça ortaya koyacak çalışmalara ihtiyaç vardır.

Teşekkür

Çalışmamızı maddi olarak destekleyen Gaziantep Üniversitesi Bilimsel Araştırma Projeleri Yönetim Birimi'ne, istatistiksel değerlendirmeler sırasındaki desteklerinden dolayı Dr. Seval KUL'a, bulguların değerlendirilmesinde emeklerini esirgemeyen Histoloji ve Embriyoloji öğretim üyelerinden Dr. Ayhan ERALP ve Dr. Mehmet TÜRKER'e teşekkür ederiz.

Kaynaklar

1. Salem ML. Immunomodulatory and immunotherapeutic properties of the *Nigella sativa* L. seed. *Int Immunopharmacol* 2005;5(13-14):1749-70.
2. Ahmad A, Husain A, Mujeeb M, Khan SA, Najmi AK, Siddique NA, et al. A review on therapeutic potential of *Nigella sativa*: A miracle herb. *Asian Pac J Trop Biomed* 2013;3(5):337-52.
3. Salem EM, Yar T, Bamosa AO, Al-Quorain A, Yasawy MI, Alsulaiman RM, et al. Comparative study of *Nigella sativa* and triple therapy in eradication of *Helicobacter pylori* in patients with non-ulcer dyspepsia. *Saudi J Gastroenterol* 2010;16(3):207-14.
4. Kanter M, Coşkun Ö, Budancamanak M. Hepatoprotective effects of *Nigella sativa* L and *Urtica dioica* L on lipid peroxidation, antioxidant enzyme systems and liver enzymes in carbon tetrachloride-treated rats. *World J Gastroenterol* 2005;11(42):6684-8.
5. Baydar H. Tıbbi, aromatik ve keyf bitkileri bilim ve teknolojisi. Süleyman Demirel Üniversitesi, Ziraat Fakültesi, Yayın No:51, Isparta, 2005;157-9.
6. Bitá A, Rosu AF, Calina D, Rosu L, Zlatian O, Dindere C, et al. An alternative treatment for *Candida* infections with *Nigella sativa* extracts. *Eur J Hosp Pharm* 2012;19(2):162.
7. Fararh KM, Atoji Y, Shimizu Y, Shiina T, Nikami H, Takewaki T. Mechanisms of the hypoglycaemic and immunopotentiating effects of *Nigella sativa* L. oil in streptozotocin-induced diabetic hamsters. *Res Vet Sci* 2004;77(2):123-9.
8. Abel-Salam BK. Immunomodulatory effects of black seeds and garlic on alloxan-induced diabetes in albino rat. *Allergol Immunopathol (Madr)* 2012;40(6):336-40.
9. El-Mahmoudy A, Matsuyama H, Borgan MA, Shimizu Y, El-Sayed MG, Minamoto N, et al. Thymoquinone suppresses expression of inducible nitric oxide synthase in rat macrophages. *Int Immunopharmacol* 2002;2(11):1603-11.

10. Al-Okbi SY, Ammar NM, Soroor KA, Mohammed DA. Impact of natural oils supplements on disease activity and antioxidant state of Egyptian patients with rheumatoid arthritis. Medical Journal of Islamic Academy of Sciences 2000;13(4):161-71.
11. Alemi M, Sabouni F, Sanjarian F, Haghbeen K, Ansari S. Anti-inflammatory effect of seeds and callus of *Nigella sativa* L. extracts on mix glial cells with regard to their thymoquinone content. AAPS PharmSciTech 2013;14(1):160-7.
12. Abdel-Fattah AM, Matsumoto K, Watanabe H. Antinociceptive effects of *Nigella sativa* oil and its major component, thymoquinone, in mice. Eur J Pharmacol 2000;400(1):89-97.
13. Salem ML, Hossain MS. Protective effect of black seed oil from *Nigella sativa* against murine cytomegalovirus infection. Int J Immunopharmacol 2000;22(9):729-40.
14. Badary OA, Abdel-Naim AB, Abdel-Wahab MH, Hamada FMA. The influence of thymoquinone on doxorubicin-induced hyperlipidemic nephropathy in rats. Toxicology 2000;143(3):219-26.
15. Hosseinzadeh H, Parvardeh S. Anticonvulsant effects of thymoquinone, the major constituent of *Nigella sativa* seeds, in mice. Phytomedicine 2004;11(1):56-64.
16. Ezz HS, Khadrawy YA, Noor NA. The neuroprotective effect of curcumin and *Nigella sativa* oil against oxidative stress in the pilocarpine model of epilepsy: a comparison with valproate. Neurochem Res 2011;36(11):2195-204.
17. Daba MH, Abdel-Rahman MS. Hepatoprotective activity of thymoquinone in isolated rat hepatocytes. Toxicol Lett 1998;95(1):23-9.
18. Swamy SM, Tan BK. Cytotoxic and immunopotentiating effects of ethanolic extract of *Nigella sativa* L. seeds. J Ethnopharmacol 2000;70(1):1-7.
19. Medenica R, Mukerjee S, Huschart T, Koffsky J, Corbit W. *Nigella sativa* plant extract increases number and activity of immune component cell in humans. Exp Hematol 1993;21(8):1186.
20. Bourgou S, Pichette A, Marzouk B, Legault J. Antioxidant, anti-inflammatory, anticancer and antibacterial activities of extracts from *Nigella sativa* (Black Cumin) plant parts. J Food Biochem 2012; 36(5):539-46.
21. El-Fatraty HM. Isolation and structure assignment of an antimicrobial principle from the volatile oil of *Nigella sativa* L. seeds. Pharmazie 1975;30(2):109-11.
22. Rathee PS, Mishra SH, Kaushal R. Antimicrobial activity essential oil, fixed oil and unsaponifiable matter of *Nigella sativa* L. Indian J Pharma Sci 1982;44(1):8-10.
23. Akhtar MS, Riffat S. Field trial of Saussurealappa roots against nematodes and *Nigella sativa* seeds against cestodes in children. J Pak Med Assoc 1991;41(8):185-7.
24. Randhawa MA, Al-Ghamdi MS. A review of the pharmacotherapeutic effects of *Nigella sativa*. Pakistan J Med Res 2002; 41(2):77-83.
25. Al-Ghamdi MS. The anti-inflammatory, analgesic and antipyretic activity of *Nigella sativa*. J Ethnopharmacol 2001;76(1):45-8.
26. Ghosheh OA, Houdi AA, Crooks PA. High performance liquid chromatographic analysis of the pharmacologically active quinones and related compounds in the oil of the black seed (*Nigella sativa* L.). J Pharm Biomed Anal 1999;19(5):757-62.
27. Türkdoğan MK, Özbek H, Yener Z, Tuncer I, Uygan I, Ceylan E. The role of *Urtica dioica* and *Nigella sativa* in the prevention of carbon tetrachloride-induced hepatotoxicity in rats. Phytother Res 2003;17(8):942-6.
28. Knodell RG, Ishak KG, Black WC, Chen TS, Craig R, Kaplowitz N, et al. Formulation and application of a numerical scoring system for assessing histological activity in asymptomatic chronic active hepatitis. Hepatology 1981;1(5):431-5.
29. Jick H, Walker AM, Porter J. Drug-induced liver disease. J Clin Pharmacol 1981;21(8-9):359-64.
30. Lee MG, Hanchard B, Williams NP. Drug-induced acute liver disease. Postgrad Med J 1989;65(764):367-70.
31. Salomi NJ, Nair SC, Jayawardhanan KK, Varghese CD, Panikkar KR. Antitumor principles from *Nigella sativa* seeds. Cancer Lett 1992;63(1):41-6.
32. Türkdoğan MK, Ağaoğlu Z, Yener Z, Sekeroğlu R, Akkan HA, Avci ME. The role of antioxidant vitamins (C and E), selenium and *Nigella sativa* in the prevention of liver fibrosis and cirrhosis in rabbits: new hopes. Dtsch Tierarztl Wochenschr 2001;108(2):71-3.
33. Nagi MN, Alam K, Badary OA, Al-Shabanah OA, Al-Sawaf HA, Al-Bekairi AM. Thymoquinone protects against carbon tetrachloride hepatotoxicity in mice via an antioxidant mechanism. Biochem Mol Biol Int 1999;47(1):153-9.
34. Meral I, Kanter M. Effects of *Nigella sativa* L. and *Urtica dioica* L. on selected mineral status and hematological values in CCl₄-treated rats. Biol Trace Elem Res 2003;96(1-3):263-70.
35. Kumar V, Cotran R. Robbins Basic Pathology. Çevikbaş U (Editör). İstanbul: Nobel kitabevi, 2003:24,82.