

SPİNAL DISRAFİZMDE MAGNETİK REZONANS GÖRÜNTÜLEME

*Yüksel PABUŞÇU**, *Cem TAYFUN****, *Bahri ÜSTÜNSÖZ**, *M.Ali YINANÇ***,
*Taner ÜÇÖZ****, *Erkin OĞUR****

Anahtar Terimler: Spinal Disrafizm, Dermal Sinüs, Konjenital Anomali, Spinal Lipoma, Meningosele,
Key Words: Spinal Dysraphism, Dorsal Dermal Sinus, Kongenital Anomalies, Spinal Lipomas, Meningosele,

ÖZET

Spinal Disrafizm bir çok konjenital gelişim anomalisini içeren bir terimdir. Skolyoz, sırt kitlesi, sırtta orta hatta saç tipi kıllanma gibi estetik kayıplar yanında ekstremitelerde kuvvetsizlik, paralizi ve idrar ve gaita inkontinensi gibi ciddi nörolojik bulgulara neden olur.

Bu çalışmada 38 olgudaki spinal disrafizm tanısındaki Magnetik Rezonans Görüntülemenin tanı değeri tartışılmıştır.

SUMMARY

Magnetic Resonance Imaging in Spinal Dysraphism

Spinal Dysraphism is a term that contains a lot of congenital developmental anomalies. It causes serious neurologic signs such as weakness and paralysis of extremities, miction and defecation incontinance with esthetic losses such as scoliosis, back mass, hair type hypertrichosis in median back area.

In this study, the diagnostic value of MRI in spinal dysraphism of 38 patients is discussed.

GİRİŞ

Spinal Disrafizm (SD) dorsal kemik, mezenkimal ve nöral strüktürleri ile orta hat füzyonlarının komplet veya inkomplet eksikliğini tanımlayan ve birçok konjenital anomaliyi kapsayan genel bir terimdir (1). Bu terim vertebradaki geniş defektleri kapsar ve günlük radyoloji pratiğinde sık olarak rastlanan genel olarak L5 ve S1 vertebraların spinöz çıkıntılarının küçük defektlerini tanımlayan basit Spina Bifida Okkulta bu kapsama girmez (2).

SD'in radyolojik değerlendirilmesinde direkt radyografiler, real-time Ultrasonografi, myelografi, Bilgisayarlı Tomografi ve Magnetik Rezonans Görüntüleme (MRG) kullanılır. MRG SD'in değerlendirilmesinde en mükemmel görüntüleme yöntemi olarak kabul edilmektedir.

* GATA Radyodiagnostik ABD. Yrd.Doç.Dr.

** GATA Radyodiagnostik ABD. Doç.Dr.

*** GATA Radyodiagnostik ABD. Prof.Dr.

Bu çalışmada 38 SD olgusundaki MRG bulguları incelenmiş ve literatür bilgileri ışığında değerlendirilmiştir.

GEREÇ VE YÖNTEM

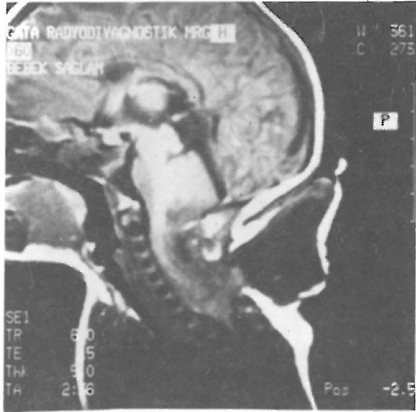
GATA ve Askeri Tıp Fakültesi Radyodiagnostik Anabilim Dalı Magnetik Rezonans Görüntüleme bölümüne değişik yakınmalarla vertebral kolon MR incelemesine başvuran olgulardan spinal disrafizm saptanan 38 olgu çalışma grubunu oluşturmuştur. Olguların 12'si kadın, 26'sı erkek olup, yaş dağılımları 1 gün-43 yaş arasında olup ortalama yaş 18.7 idi.

Olguların MR incelemeleri Siemens 1,5 Tesla Magnetom MRG cihazı ile yapıldı. Her olguya anatomik detay için T1 ağırlıklı sagittal ve aksiyal, bazı olgularda ek olarak koronal MRG sekansları uygulandı. Eşlik eden tümör olgularında Gadolinium-DTPA enjeksiyonundan sonra T1 ağırlıklı aksiyal, sagittal, koronal ve T2 ağırlıklı Gradient Echo sagittal ve/veya aksiyal görüntüler elde edildi. Tümör kitlenin eşlik ettiği bazı olgularda daha iyi oryantasyon için Proton Dansite (PD) sagittal inceleme sekansları incelemeye eklendi. Küçük yaş grubundaki hastalardaki incelemeler genel anestezi altında yapıldı. Gereken olgularda Gadolinium DTPA (Gd-DTPA) enjeksiyonu yapılarak tekrar görüntü alındı. Elde edilen görüntüler değerlendirildi.

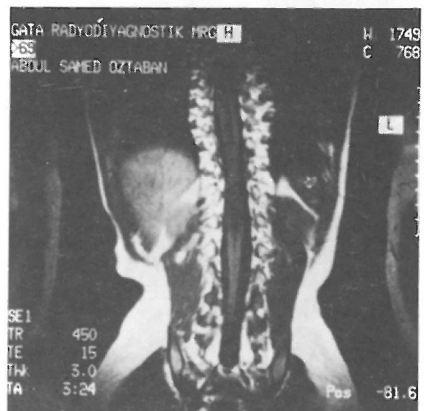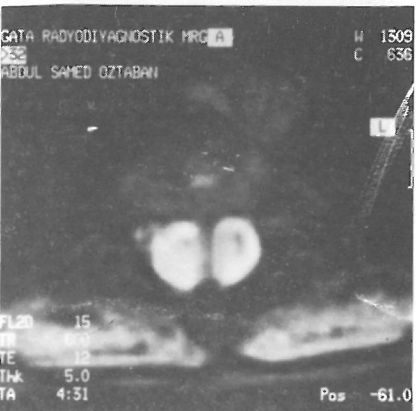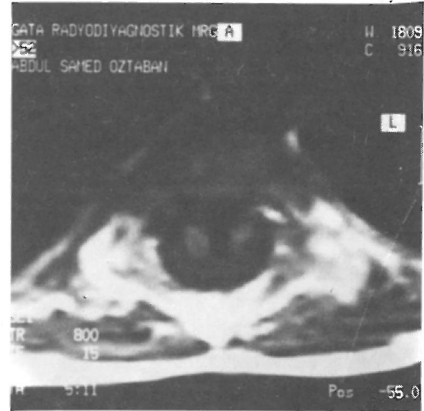
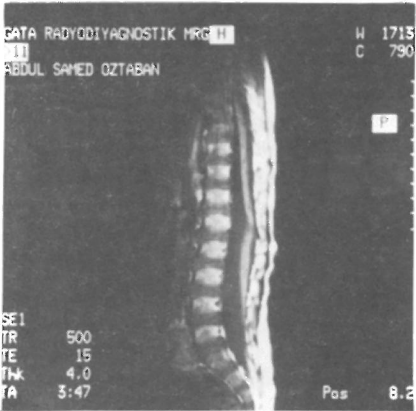
BULGULAR

38 olgunun 19'unda posterior füzyon defekti, 6 olguda epidermoid tümör, 5 olguda dorsal dermal sinüs, 15 olguda tethered kord sendromu, 11 olguda meningesel, 4 olguda myelomeningesel, 2 olguda lipo-myelomeningesel, 4 olguda diastematomyeli ve 9 olguda spinal lipom ve 1 olguda kaudal regresyon sendromu saptandı. 26 olguda bulgulara spinal kanalın genişlemesi eşlik etmekteydi.

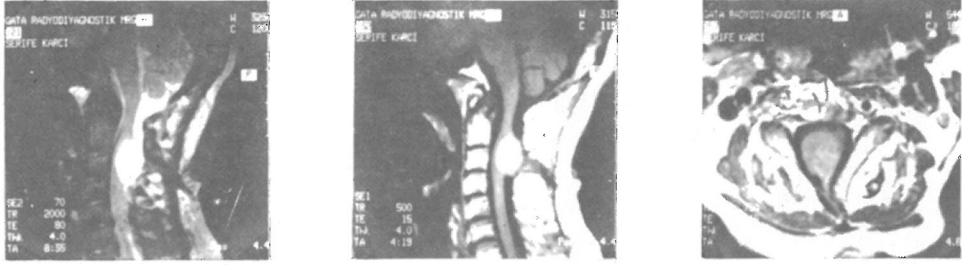Spinal disrafizmin tipik bulgularından biri olan bir hastada birden fazla anomalinin beraberliği bizim olgularımızda da görüldü. 19 posterior füzyon defektli olgumuzun 11'inde meningesel, 4'ünde myelomeningesel, 2'sinde lipomyelomeningesel, 2'sinde epidermoid tümör, 7'sinde tethered kord ve tümünde spinal kanal genişlemesi posterior füzyon defektine eşlik etmekteydi. Dorsal dermal sinüsü olan 5 olgunun 3'ünde spinal lipom, 2'sinde epidermoid tümör, 1'inde tethered kord ve 4'ünde spinal kanal genişlemesi birlikteydi. 6 epidermoid tümör olgumuzun 3'ünde tethered kord, 2'sinde dorsal dermal sinüs, 3'ünde spinal kanal genişlemesi ve 4'ünde spinal kolon genişlemesi birlikte bulunuyordu. 9 spinal lipom olgumuzun 5'inde birlikte tethered kord mevcuttu. Kaudal regresyon sendromlu bir olgumuzda ayrıca tethered mevcuttu. Olgulara ait MRG bulguları Resim 1,2,3,4,5 ve 6'da sunulmuştur.



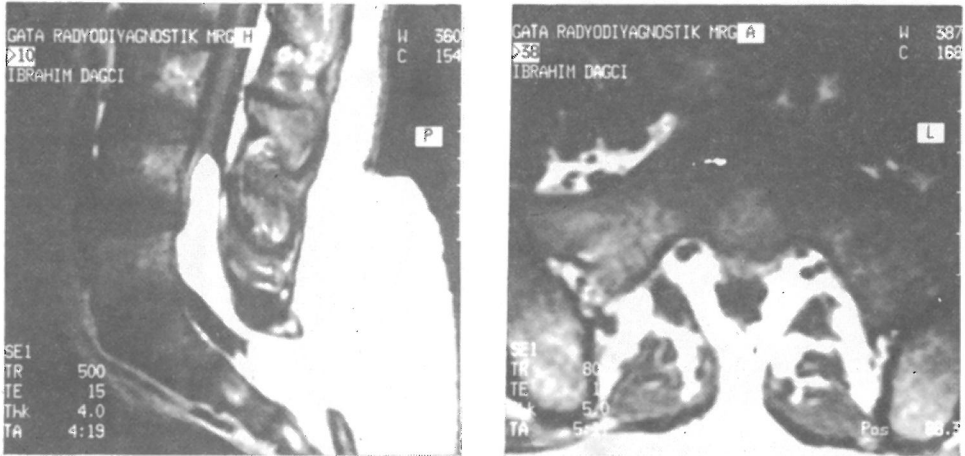
Resim 1:T1 ağırlıklı sagittal kesitlerde üst servikal bölgede, iç yapısı BOS ile izointens olan kese (meningosel) görülmektedir.



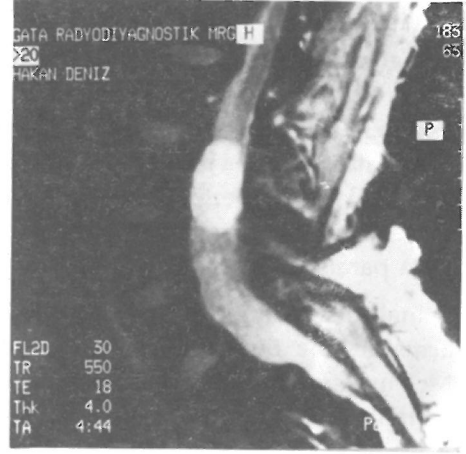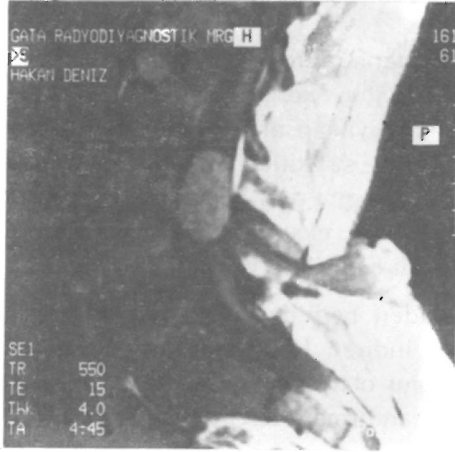Resim 2:a) Bir diastematomyeli olgusunda T1 sagittal kesitte T8-9 ve L1 düzeylerinde diastematomyeli kuşkusu uyandıran görünüm mevcut olup, spinal kord L1 düzeyinde spinal kanal arka bölümüne doğru çekilmiştir ve konus medullaris L3 düzeyine kadar devam etmektedir (tethered kord). b) T1 aksiyal kesitte ve, c) Gradient echo aksiyal kesitinde T8-9 düzeyinde Tip II diastematomyelinin tipik bulguları izlenmektedir, d) T1 ağırlıklı koronal kesitlerde T8-9 ve L1 düzeylerinde spinal kordun sagittal bir yankla ayrılarak iki ayrı segmentasyon gösterdiği izlenmektedir.



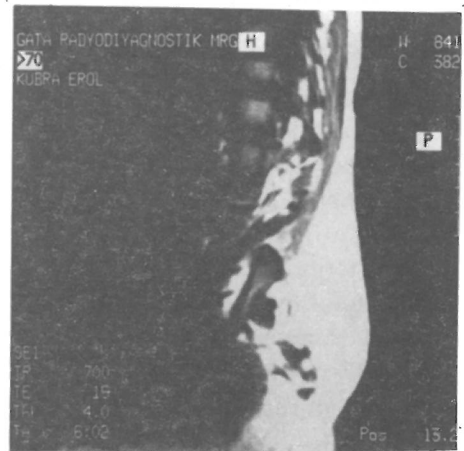
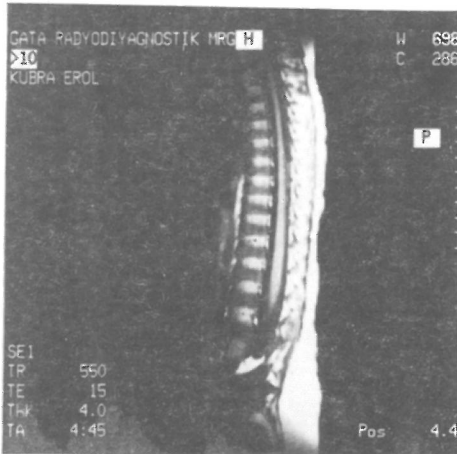Resim 3:a)T2 ağırlıklı sagittal kesitte spinal kanal içinde hiperintens kitle lezyonu ile, bu lezyondan cilde kadar uzanan fusiform yumuşak doku intensitesi (dorsal dermal sinüs) dikkati çekmektedir. b) T1 ağırlıklı sagittal kesitte, intraspinal hafif hiperintens kitle lezyonu ile dorsal dermal sinüs izlenmektedir. c) Aynı olgunun T1 ağırlıklı aksiyal kesitinde intraspinal ekstraparavertebral kitle lezyonu, C3 vertebra spinöz çıkıntısında füzyon defekti, kitle ile cildi birleştiren oluk (dorsal dermal sinüs) görülmektedir. Bu olgudaki kitle lezyonu "epidermoid tümör" histopatolojik tanısı almıştır.



Resim 4:a) T1 ağırlıklı sagittal kesitte; L4 vertebra düzeyinden başlayarak posterior füzyon defektinden dorsale doğru uzanan ve ciltaltı yağ dokusu ile devamlılık gösteren hiperintens intraspinal kitle lezyonu izlenmektedir(lipomyelomeningosel). Spinal kord L4 seviyesine kadar çekilmiştir (tethered kord). b) Aynı olgunun T1 ağırlıklı aksiyal kesitinde, füzyon defektinden geçen ve cilt altı yağ dokusu ile devamlılık gösteren intraspinal hiperintens lezyon görülmektedir.



Resim 5:a) T1 ağırlıklı sagittal ve, b) Gradient eko sagittal kesitlerinde L4 düzeyinde posterior füzyon defektinden dorsal subkutanöz mesafeye uzanan dural kese ve içindeki nöral elemanlar ile bunların dorsalinde yağ kitlesi dikkati çekmektedir (lipomyelomeningoel). Ayrıca L3 düzeyinde histopatolojik olarak epidermoid tümör tanısı alan kitleye ait sinyal kayıtları izlenmektedir.



Resim 6:a) ve b) T1 ağırlıklı sagittal kesitlerde S3,4,5 ve koksiksin izlenemediği dikkati çekmektedir (kaudal regresyon sendromu). Spinal kord L4 seviyesine kadar uzanmaktadır (tethered kord).

TARTIŞMA

Spinal disrafizm vertebral kolonun dorsal elemanlarının (kemik, mezenkimal ve nöral strüktürlerinin) ve orta hat füzyonlarının komplet veya inkomplet eksikliğini tanımlar ve bir çok konjenital anomaliyi kapsar (1). Basit spina bifida okkültalar bu gruba girmez (2). Klinik muayenede sırt kitlesi; sırtta hemanjioma, saç tipi kıllar, hipergimentasyon, sinüs traktları gibi deri belirtileri ile kendini gösterdiği gibi, ayrıca idrar ve gaita inkontinensi, ekstremitelerin güçsüzlüğü veya paralizisi ve ekstremitte ağrıları gibi ciddi belirtilere yol açar (3).

Spinal disrafizmlerin sınıflandırılması eskiden beri daima karışıklıklara yol açmıştır. Biz bu karışıklığı en alt düzeye indiren Harwood-Nash, Naidich, McLane sınıflandırmasının bir modifikasyonu olan ve temelde sırt kitlesinin varlığı veya yokluğu temeline dayanan sınıflandırmayı tercih ettik (4)(Tablo I).

Tablo I:Sık rastlanan spinal disrafizm'lerin sınıflandırılması

I- DERİ İLE ÖRTÜLMEMİŞ SIRT KİTLESİ İLE BERABER OLAN SPİNAL DİSRAFİZMLER (SPİNA BİFİDA APERTA).

- Myelomeningosel/myelosel

II- DERİ İLE ÖRTÜLMÜŞ SIRT KİTLESİ İLE BERABER OLAN SPİNAL DİSRAFİZMLER (SPİNA BİFİDA KİSTİKA).

- Lipomyelomeningosel

- Myelosistosel

- Meningosel (posterior)

III- OKKÜLT SPİNAL DİSRAFİZM (SPİNA BİFİDA OKKÜLTA)

- Diastematomyeli

- Dorsal dermal sinüs

- Spinal lipoma

- Tethered kord sendromu

- Tight filum terminale

- Anterior sakral meningosel

- Lateral torasik meningosel

- Hydromyeli

- Split notokord sendromu

- Kaudal regresyon sendromu

Bu sınıflandırmada 1.kategorideki spinal disrafizmlerde birlikte deri ile örtülmemiş sırt kitlesi, 2.kategoridekilerde ise deri ile örtülmüş sırt kitlesi mevcuttur. 3.kategorideki spinal disrafizmlerde ise eşlik eden sırt kitlesi yoktur ve bunlar en geniş grubu oluşturur. Spinal disrafizmlerin radyolojik değerlendirilmesinde direkt radyografiler real-time ultrasonografi, myelografi, bilgisayarlı tomografi ve MRG kullanılır.

MR spinal disrafizmlerin değerlendirilmesinde en mükemmel görüntüleme yöntemi olarak kabul edilmektedir (5).

Meningosel: Meninkslerin posterior füzyon defektinden dışa keseleşmesi olup içi BOS ile doludur. İçinde nöral elemanlar yer almaz. Bizim olgularımızdan 11'inde meningosel saptanmıştır.

Myelomeningosel, Spina Bifida Aperta'nun en sık görülen formudur. Bu anomalide spinal nöral yapılar meninkslerin oluşturduğu kese içine girmektedir. Myelomeningosel sıklıkla alt spinal kanal segmentlerinde torakolumbal-lumbosakral bölgelerde görülür. Servikal ve üst torakal bölgede rastlanma oranı % 10'dan azdır. Meninkslerin spinal kolonda dorsal-median herniasyonu dorsal laminaların gelişmemesi sonucunda ortaya çıkmaktadır. Nöral arkusların olmaması nedeniyle bu kesimde geniş bir kemik defekti mevcuttur. Laminaların kalan kısımları da hipoplastiktir ve bu da spinal kanalın deforme ve dar gelişimine neden olur. Myelomeningosel'li hastalar doğumda deri ile örtülü olmayan sırt kitlesi ile dikkati çekerler. Ek semptomlar alt ekstremitelerin ciddi parezi veya paralizileridir. Gaita ve idrar disfonksiyonu da görülür. Myelomeningosel'li hastaların % 98'inde hidrosefalus gelişir ve bunların % 95'i de ventrikülo-peritoneal shunt gerektirir (6). Doğumu izleyen dönemlerde özellikle cerrahi girişim planından önce MR inceleme yöntemi; bulguları ve eşlik edebilecek olası patolojileri ortaya koymasından dolayı en iyi tanı yöntemi olarak görülmektedir. Kese içinde nöral yapıların olup olmadığı ve vertebral kolondaki kemik anomaliler ayrıntılı olarak incelenebilmektedir. Bizim olgularımızın içinde myelomeningosel'li olgu sayımız 4'tür.

Diastematomyeli: Spinal kordun sagittal bir yarıkla ayrılarak iki ayrı segmentasyon göstermesidir. Yarık içinde kemik ya da fibrokartilajinöz bir septa bulunabilir. Diastematomyeli'ye skolyoz, myelomeningosel, hemivertebra, butterfly vertebra ve blok vertebra eşlik edebilir (7). Tip I diastematomyelide hemikordlar tek bir araknoid ve duranın çevrelediği tek bir kanal içinde yer almıştır ve kord segmentleri arasında herhangi bir septal kemik ya da fibrokartilajinöz doku yer almaz. Tip II diastematomyelide ise hemikordlar ayrı ayrı araknoid ve dura ile çevrelenmiş olup, iki ayrı kanal oluşturmaktadır. Bu kanalların arasında kemik ya da fibrokartilajinöz bir septa yer almaktadır. Diastematomyeli olgularında konus medullaris aşağı düzeyde lokalize olabilir (tethered kord). Bu olgularda da filum terminale dalları kalın (2 mm.den geniş) gelişim göstermektedir. MRG diastematomyeli'nin tanısı yanında yukarda sözü edilen değişik gelişmeleri de non-invaziv bir şekilde görüntüleyebilmesi nedeniyle oldukça etkin bir tanı yöntemi olarak kabul edilmektedir (8). Spinal kanalın durumu, korddaki segmentasyon, konus medüllerinin düzeyi özellikle T1-ağırlıklı serilerde ayrıntılı olarak incelenebilir. Bizim olgularımızın 4'ünde diastematomyeli saptanmıştır. Bu olguların 3'ünde kemik septa Bilgisayarlı Tomografi ile saptanabilirken 1 olgudaki fibröz septa ancak MRG incelemesinde

saptanabilmiştir.

Tethered kord sendromu: "Tethered kord" spinal kordun herhangi bir kitle, spur formasyonu veya fibröz band tarafından anormal fiksasyonunu (adezyonunu) açıklayan bir terim olmakla beraber bu patolojik olaylar sonucunda konus medülleris normal lokalizasyonundan (T12-L1 seviyesi) daha aşağıda yer alacağından pratikte "tethered kord" sendromu denince konus medüllerisin normalden aşağı inmesi anlaşılır (9). Gerçek tethered kord sendromu ise diğer patolojiler olmaksızın konjenital olarak filum terminalisin kısa ve kalın gelişiminin sonucunda ortaya çıkan bir tablodur (10). Hastaların tümünde değişik düzeylerde spina bifida mevcuttur ve spinal kanal geniştir. Olguların yaklaşık % 50'sinde hipertrikozis, kutanöz angiomlar, subkutanöz ya da spinal lipom ve sinüs traktları gibi cilt anomalilerine rastlanır. Olgular erken çocukluk dönemlerinde asemptomatik olmalarına karşın ilerleyen yaşla birlikte alt ekstremitelerde güçsüzlük, yürüme bozukluğu, his kusurları, mesane disfonksiyonu ve bel ağrısı gibi yakınmalarla başvururlar. Sagittal T1 ağırlıklı MR kesitlerinde spinal kanalın yapısı, kısa-geniş filum terminale ve aşağı düzeyde lokalize konus medülleris net olarak görüntülenir. Tethered kord sendromu'nun tanısında MR'nin diğer görüntüleme tekniklerine oranla son derece yüksek bir doğru tanı oranına sahip olduğu vurgulanmaktadır. Olgularımızın 15'inde tethered kord sendromu saptanmış olup, bunların 7'sinde posterior füzyon defekti, 5'inde spinal lipom, 1'inde dorsal dermal sinüs, 1'inde kaudal regresyon sendromu ve 3'ünde epidermoid tümör saptanmıştır.

Dorsal Dermal Sinüs: Ciltten spinal kanala uzanan yüzeyi epitel ile kaplı konjenital bir anomalidir (oluktur). İntrauterin yaşamın 4-5. haftalarında epitelial ektoderm ile nöroektoderm tam ayrılabilmesi sonucunda oluşmaktadır. Sinüsün ciltteki ağzında hafif bir kabarıklık, kıllar, pigmentasyon ya da angiom bulunabilir. Konjenital dermal sinüs sıklıkla sakrokoksigeal bölgede görülür (pilonidal sinüs). Sakrokoksigeal dermal sinüs spinal kanal içine çok ender olarak uzanır. Dermal sinüslerin yarısı spinal kanal veya spinal kanal içindeki epidermoid veya dermoid kistlerde sonlanır. Spinal kord bu kistler tarafından aşağıya ve arkaya doğru çekilmiştir (tethered cord). Dermoid tümörlerin % 25'i dermal sinüs ile birlikte (1,6). Olgularımızın dermoid tümör tanısı alan 6'sının 2'sinde dorsal dermal sinüs, 3'ünde tethered kord sendromu, 4'ünde spinal lipom ve 3'ünde ise spinal kanal genişlemesi saptanmıştır.

Dermal sinüs olgularında MR kesitlerinde sinüs traktı görüntülenebilir. Spinal kanal ile olan ilişkisi sagittal T1-ağırlıklı MR kesitlerinde ayrıntılı olarak incelenebilir. T2-ağırlıklı MR sekansları, sinüsün araknoid ile ilişkisini araştırmada yararlı olur. 5 dorsal dermal sinüs olgumuzun 3'ünde lipom, 2'sinde epidermoid tümör, 1'inde tethered kord sendromu ve 4'ünde ise spinal kanal genişlemesi saptanmıştır.

Lipomyelomeningosel: Birçok sınıflamada intraspinal lipomalara dahil edilirken,

bazıları tarafından yarı bir antite olarak kabul edilir (9). Lipomyelomeningosel bizim sınıflandırmamızda da intraspinal lipomalardan ayrı olarak deri ile örtülü sırt kitlesi ile beraber olan spinal disrafizm'ler arasında incelenmiştir. Lipomyelomeningosel yağ, nöral elementler, BOS ve meninksleri içeren sırt kitlesi ile karakterizedir (9). Spinal disrafizme eşlik eden yağ tümörleri içerisinde en sık rastlanan tablodur. Spinal kanal ve ventral subaraknoid mesafe ileri derecede geniş izlenir. Lipom ankapsüle olup, nöral yapılardan net olarak ayrı gelişim gösterir ve hemen daima nöral elemanların dorsalinde lokalizedir. Lipom, cilt altı yağ dokusu ile devamlılık gösterir (9). T1 ağırlıklı MR serilerinde lipom kitlesi tipik olarak hiperintens görünümü ile karakterize olur. Sagittal kesitler dorsal subkutanöz mesafeye uzanan dural keseyi, konus medüllerinin düzeyini ve spinal kanalı ayrıntılı olarak görüntüler. Olgularımızın 2'sinde lipomyelomeningosel saptanmıştır.

Intraspinal lipoma: Gerçek spinal lipomlar filum terminale lipomu ve intradural lipom'lardır. Filum terminale lipomu, tekal sakta ankapsüle, sosis şeklinde gelişen, intradural-ekstradural komponenti olan yağ dokusu tümörüdür. Intradural lipomaya ise tüm spinal kord tümörleri içinde % 1 oranında rastlanır. Çoğunlukla servikal ya da torasik bölgede görülür. Boyutuna göre bası bulguları, gelişebilir. Spinal kolon normaldir. Bazen pediküler ya da korpusküler erozyonlara neden olabilir. Intradural lipomlar ekstremitaller gelişimlerine rağmen subpial yayılım gösterebilirler. Böyle durumlarda nöral doku ile çevreleneceklerinden intramedüller lezyonmuş gibi bir görünüm verebilirler. MR bölge olgularda multiplaner görüntüleme özelliği ile lipomun lokalizasyonu hakkında kesin bulgular ortaya koyabilir. 9 spinal lipom olgumuzun 5'inde tethered kord sendromu birlikteydi. Ayrıca 3 olgumuza dermoid tümör ve yine 3 olgumuza ise dorsal dermal sinüs eşlik etmekteydi.

Kaudal regresyon sendromu: Distal vertebra kolonda kemik ve yumuşak dokuları değişik derecelerde etkileyen kompleks bir anomali olup; koksiks, sakrum, lumbal ve nadiren de torakal vertebral agenezis söz konusudur. İzole koksigeal agenezis olguları asemptomatiktir. Bunun dışında agenetik segmentlerin düzeyine bağlı olmak üzere ciddi nörolojik defisitler gelişebilir. Yapılan çeşitli araştırmalarda olguların yaklaşık % 20'sinin diabetik anne çocuğu olması, etyolojide maternal diabetin ya da insulin bağımlılığının sorumlu olabileceğini düşündürmektedir (11). Tanıda MRG'nin oldukça yüksek duyarlılığı gösterilmiştir. Distal vertebral kolondaki gelişme geriliğinin görüntülenmesinde sagittal kesitlerin önemi büyüktür. Eşlik eden hemisakral displastik gelişmeler, buna sekonder olarak iliumun yüksek pozisyonda lokalize olması gibi gelişimler ise koronal kesitlerde net olarak gözlenebilir. Olgularımızın 1'inde kaudal regresyon sendromu mevcut olup bu olguda ayrıca tethered kord eşlik etmekteydi.

Sonuç olarak diyebiliriz ki, spinal disrafizm'lerin değerlendirilmesinde MRG

mükemmel bir görüntüleme yöntemidir. Genellikle iki plandaki (sagittal ve aksiyal veya koronal) T1-ağırlıklı imajlar yeterli olmaktadır. Çünkü T1-ağırlıklı sekanslar mükemmel anatomik detay sağlar ve spinal disrafizm'ler de esasen anatomik gelişim bozukluklarıdır (9). Ayrıca spinal nöral elemanları, birlikte bulunabilen intraspinal kitlelerden ayırabilmek için T2-ağırlıklı sekansları da kullanmak gerekmektedir (9).

KAYNAKLAR

- 1- Naidich TP., McLone DG.:Congenital pathology of the spine and spinal cord:In Taveras JM, Ferrucci JT (eds):Radiology. Philadelphia, JB Lippincott, 1986, pp 1-23.
- 2- Banna M.:Clinical Radiology of the Spine and Spinal Cord. Maryland, Aspen System Corporation, 1985, p:449.
- 3- James HE., Walsh JW.:Spinal Dysraphism. Year Book, Chicago, 1981, pp:1-25.
- 4- Naidich TP., Harwood-Hash DC., McLone DG.:Radiology of spinal dysraphism. Clin Neurosurg 30:341-365, 1983.
- 5- Tracy PT., Hanigan WC.:Spinal Dysraphism:Use of magnetic resonance imaging in evaluation. Clin Pediatr 29:228-233, 1990.
- 6- Naidich TP., McLone DG., Harwood-Nash DC.:Spinal dysraphism. In Newton TH, Potts DG (eds):Computed Tomography of the Spine and Spinal Cord. San Anselma, CA, Clavadel Press, 1983, pp 299-353.
- 7- Barkovich AJ., Naidich TP.:Congenital anomalies of the spine, In Barkovich AJ (ed):Pediatric Neuroimaging. New York, Raven Press, 1990, pp 254-256.
- 8- Naidich TP., Zimmerman RA., McLone DG., et al.:Congenital anomalies of the spine and spinal cord, Inr Atlas SW(ed). Magnetic Resonance Imaging of the Brain and Spine. New York, Raven Press, 1991, pp 902-907.
- 9- Byrd SE., Darling CF., McLone DG.:Developmental disorders of the pediatric spine. Radiologic Clinics of North America;29(4):711-752, 1991.
- 10- Sarwar M., Virapongse C., Bhimani S.:Primary tethered cord syndrome:A new hypothesis of its origin. AJNR 1984; 5:235-242.
- 11- Passarge E., Lenz W.:Syndrome of caudal regression in infants of diabetic mother:observations of further cases. Pediatrics 1966;37:672-675.