

## Vesicouterina fistula: Youssef's syndrome

Veziko-uterin fistül: Youssef sendromu

Tufan Çiçek<sup>1</sup>, Enes Duman<sup>2</sup>, Erzat Toprak<sup>3</sup>, Murat Koşan<sup>1</sup>

<sup>1</sup>Department of Urology, Faculty of Medicine, Baskent University, Ankara, Turkey

<sup>2</sup>Department of Radiology, Faculty of Medicine, Baskent University, Ankara, Turkey

<sup>3</sup>Department of Obstetric and Gynecology, Faculty of Medicine, Baskent University, Ankara, Turkey

### Abstract

Vesico-uterin fistula is a rare type of fistulas and can be diagnosed frequently after surgery. First described by Youssef in 1957. Classically findings are; cyclic haematuria without urinary incontinence and secondary amenorrhea. The patient was referred to our clinic for cyclic hematuria and she was diagnosed with vesicouterine fistula by radiological imaging methods and a cystoscopy procedure. Being a rare occurrence, this case was reported with a discussion of the relevant literature.

**Keywords:** cyclic hematuria, vesicouterine fistula, Youssef's syndrome

### Özet

Veziko-uterin fistül nadir rastlanan bir fistül tipidir ve sıklıkla ameliyat sonrası tanı konulur. İlk kez 1957 yılında Youssef tarafından tanımlanmıştır. Klasik bulgusu; üriner inkontinansın eşlik etmediği siklik hematüri ve sekonder amenoredir. Siklik hematüri nedeniyle kliniğimize refere edilen hastaya radyolojik görüntüleme yöntemleri ve sistoskopi işlemi sonrası vezikouterin fistül tanısı konulmuştur. Olgunun nadir görülmesi nedeniyle vaka literatür eşliğinde sunulmuştur.

**Anahtar kelimeler:** siklik hematüri, vesikouterin fistül, Youssef sendromu

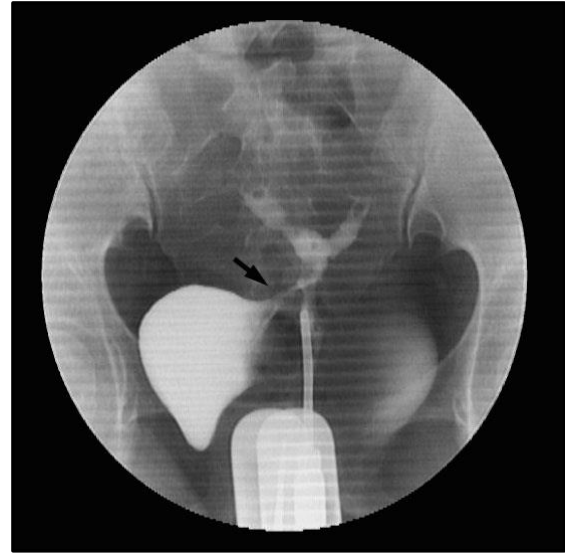
### Giriş

Ürogenital fistül, genital sistemi oluşturan organların bir kısmı ile üriner sistem arasında anormal bir bağlantının gelişmesidir. Sezaryen girişimi, endometriozis, karsinom tedavisi için uygulanan radyoterapi, histerektomi gibi cerrahi uygulamalar fistül gelişme riskine etki eden faktörler arasında yer alırlar (1). Bu tür işlemler sonrası karşılaşılan en sık rastlanan fistül tipi vesiko-vaginal fistüldür (2). Bunun yanında Youssef Sendromu diye adlandırılan veziko-uterin fistüllere de nadiren (%1-4) rastlanmaktadır (3). Biz bu makalede 43 yaşında bayan hastanın tekrarlayan sezaryen ameliyatı sonrası gelişen, siklik hematüriye ve sekonder amenoreye neden olan veziko-uterin fistül olgusunu literatür eşliğinde sunmayı amaçladık.

### Olgu sunumu

Kırk üç yaşındaki bayan hasta kadın doğum polikliniğine 6 yıldır sekonder amenore, karın ağrısı, siklik hematüri (menoüri) şikayeti ile başvurdu. Hastanın özgeçmişinden 1 dilatasyon - küretaj, 3 sezaryen ameliyatı geçirdiği öğrenildi. Jinekolojik muayenesinde myomatö ve düzensiz konturlu uterus dışında anormal bir bulgu saptanmadı. Hastanın transvajinal ultrasonografisinde uterus korpusunda 30, 27 ve 18 mm'lik myom nüveleri tespit edildi. Uygulanan histerosalpingografide uterustan mesaneye opak geçişi izlendi. Hasta olası siklik hematüri nedenlerinin araştırılması amacı ile üroloji kliniğine refere edildi (Resim 1). Ürolojik

anamnezinde üriner inkontinansı olmayan hastanın siklik hematürisi ve acil işeme hissi dışında şikayeti olmadığı gözlemlendi.



Resim 1. Histerosalpingografi görüntüsü

Hastaya sistoskopi ve gerekli müdahale önerildi. Ameliyat öncesi yapılan laboratuvar testleri (tam kan sayımı, INR, üre, kreatinin, AST, ALT, HIV, HbsAg, HCV) normal olan hastaya genel anestezi altında sistoskopi yapıldı. Optik gözlemede mesane içinde menstrüal pıhtı, hematüri ve supratrigonal bölgede

**Correspondence:** Tufan Çiçek, Department of Urology, Faculty of Medicine, Baskent University, Ankara, Turkey  
Phone: +90 5326981950 tufan\_cicek@yahoo.com

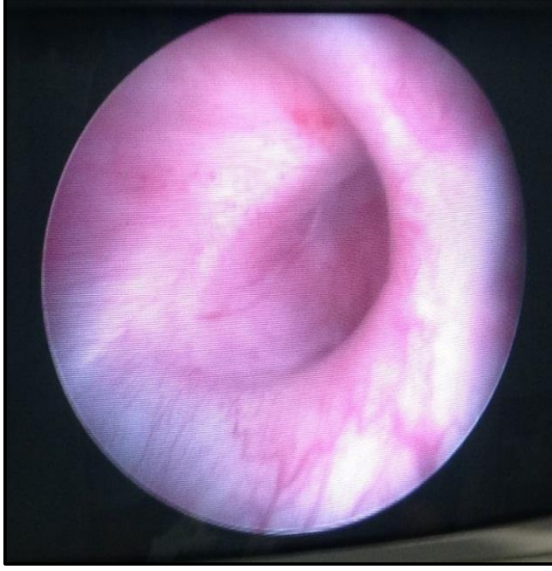Received: 16.12.2014 Accepted: 11.02.2015

www.gaziantepmedicaljournal.com

DOI: 10.5455/GMJ-30-174590



yaklaşık 18 mm çaplı geniş fistül ağzı dışında herhangi bir patoloji izlenmedi (Resim 2).



**Resim 2.** Mesanede supra trigonal bölgede izlenen fistül ağzı (Sistoskopik görüntü)

Ameliyat sırasında fistül traktının ilişkisini doğrulamak amacı ile transservikal yol ile metilen mavisi verildi. Eş zamanlı sistoskopik gözlemede fistül ağzından metilen mavisi geçişi izlendi ve açık cerrahiye geçilmesine karar verildi.

#### *Cerrahi Teknik*

Hastaya pfannenstiel insizyon yapıldı. Mesane posterioru serbestleştirildi. Fistül traktı sert ve reaksiyone olarak palpe edildi. Künt ve keskin diseksiyon ile uterus ve mesane arasındaki fistül traktı ortaya konuldu. Ardından mesane kubbesi insize edilerek açıldı. Kesi posteriordan fistül ağzına kadar uzatılarak retrovezikal alana girildi. Fistül ağzı kalem koter ile çizildi. Klemp yardımıyla diseksiyon yapılarak uterustaki fistül ağzına kadar olan trakt eksize edildi. Uterus duvarındaki defekt 3/0 vikril ile sütüre edildi. Mesanede oluşan defekt ise 3/0 vikril ile iki kat halinde kapatıldı. Üretral yolla 200 cc serum fizyolojik verilerek mesanede kaçak olmadığı gözlemlendi. Loja 20 f foley dren olarak konuldu. Hastaya 20 f foley üretral yoldan yerleştirildi. Cilt sütüre edilerek işlem sonlandırıldı. Ameliyat sonrası komplikasyon olmayan hastanın foley 10 gün tutuldu. Hastanın ameliyattan 1 ay sonrasında yapılan klinik kontrolünde siklik hematüri şikayetinin geçmiş olduğu öğrenildi.

#### *Tartışma*

Veziko-uterin fistüller ilk kez Yousseff tarafından 1957 yılında tanımlanmıştır (4). Sendrom üriner inkontinansın izlenmediği, siklik hematüri ve sekonder amenore triadından oluşmaktadır. Fistül sıklıkla mesanenin supra trigonal kısmı ile uterus alt

segmenti veya nadir olarak serviks arasında gelişmektedir. Nedeni sıklıkla alt uterus segmentinden yapılan sezaryen ameliyatıdır (1). Bizim olgumuzda da geçirilmiş üç sezaryen ameliyat öyküsü ile literatürü desteklemektedir. Ancak pelvik travma, doğum esnasındaki uzamış enstrümantasyon (vakum ekstraksiyon), sezaryen seksiyon sonrası vaginal doğum, intra-uterin rahim içi araç sonrası da fistül gelişebilir. Veziko-uterin fistülleri ortaya koymakta histerosalpingografi (HSG), sistografi, sistoskopi, sonohisterografi, manyetik rezonans görüntüleme (MRG) gibi yöntemlerden yararlanılabilir (5). Tanıda en sık kullanılan radyolojik görüntüleme yöntemi HSG'dir (6). Konvansiyonel bir tanı metodu olan sistografinin en önemli özelliği uygulaması kolay ve ekonomik olmasıdır. Ancak vezikouterin fistül tanısında öncelikli olarak tercih edilmesi önerilmemektedir (5). Çünkü uterus içi basıncın yüksek olmasından dolayı fistül traktı görüntüsü her zaman elde edilemeyebilir. Manyetik rezonans görüntüleme ise fistül etrafındaki yumuşak dokununun, bölgesel anatominin non-invaziv ve efektif şekilde değerlendirilmesine olanak tanır (7). Yüksek yumuşak doku rezolüsyonu ve nefrotoksitesinin olmaması en önemli avantajıdır. Yapılan çalışmalarda vezikouterin fistül tanısının MRG ile %100 tanı koydurucu özelliğine dikkat çekilmiştir (8). Ancak hastamızda kapalı alan korkusu nedeniyle MRG ve bilgisayarlı tomografi uygulanamamıştır. Genito-üriner sistemle ilişkili patolojilerin nedenlerini ortaya koymak için sistoskopik inceleme altın standarttır (9). Bu yöntemle fistül ağzı ve her iki orifis arasındaki ilişki, ödem, nekroz değerlendirilebilir. Beraberinde görüntüleme teknikleri kullanılarak daha iyi bir cerrahi planlama yapılabilir (9). Bu nedenle olgumuza sistoskopi yapıldı. Mesane taşı, tümörü ve siklik hematüri nedenleri arasında olan; üriner endometriozis endoskopik olarak dışlandı ve fistül ağzı görüldü.

Veziko-uterin fistül tespit edilen hastaların tedavisi üzerinde ortak bir fikir birliği yoktur. Konservatif ve cerrahi olmak üzere farklı yöntemler uygulanabilir. Fistül doğum/sezaryen sonrası erken tespit edilmişse konservatif yaklaşımlar tercih edilebilir. Fistülün spontan rezolüsyonu beklenebilir. Hastaya 4-8 hafta kadar üretral kateterizasyon ve endoskopik fulgarizasyon işlemi uygulanabilir (10). Bunun yanında oral kontraseptif, progestasyonel ajanlar, gonodotropin salgılatıcı hormon analogları kullanılarak amenore sağlanabilir (11). Konservatif ve medikal yöntemlerin başarılı olmadığı uzun süreli, büyük fistüllerin tedavisinde cerrahi seçenekler değerlendirilmelidir. Bunun için öncelikli olarak yara yerinin iyileşmesi, uterusun involusyonu ve inflamasyonun geçmesini beklemek gerekir. Önerilen süre yaklaşık olarak 2-3 aydır (12). Fistüllerin cerrahi onarımında transvezikal, transperitoneal, ve transvajinal yaklaşımlarla çeşitli teknikler tanımlanmıştır. Transvajinal yaklaşım veziko-uterin fistüllerin kompleks yapısı ve yüksek yerleşimi

nedeniyle önerilmemektedir (13). Sıklıkla tercih edilen yöntem transabdominal yaklaşımla uygulanan O’Oconor tekniğidir (14). Bu teknikte transperitoneal ya da intraperitoneal yolla mesaneye yapılan kesi fistül ağzına kadar uzatılır. Retrovezikal alana girilerek fistül traktı çıkartılır. Mesane ve uterus ayrı ayrı kapatılır. İntraperitoneal yaklaşımla mesane ve uterus arasına omental doku interpozisyonu yapılabilir. Transabdominal yaklaşımların başarı oranı %94-100 arasındadır (15,9). Veziko-uterin fistüllerin tedavisinde histerektomi genel olarak önerilmemektedir (16). Fakat hastanın eşlik eden genital patolojisi, yaşı, fertilitte isteği göz önünde bulundurularak planlanan histerektominde uygulanabileceğini bildiren otörlerde vardır (13).

Son yıllarda literatürde cerrahi morbiditeyi azaltmak için minimal invaziv girişim olan robotik yardımcı laparoskopik fistül onarımlarının başarı ile yapıldığı bildirilmektedir (11). Açık cerrahiye göre bu yöntemlerin en önemli avantajı; daha az miktarda kan kaybı ve hospitalizasyon süresinin daha kısa olmasıdır. Ancak uzun öğrenme eğrisi, teknik zorluklar minimal invaziv yöntemlerle fistül cerrahisinin önemli bir sorunu olarak karşımızda durmaktadır (17).

Sonuç olarak geçirilmiş jinekolojik cerrahi öyküsü ve sıklıkla hematurî şikayeti olan hastalarda veziko-uterin fistül akla gelmelidir. Tedavi seçimi tamamen bireyseldir. Fistülün erken veya geç tespiti, fertilitte isteği, hastanın yaşı gibi faktörler göz önünde bulundurulmalıdır. Transabdominal yaklaşımla uygulanan açık cerrahi tedavilerin sonuçları olgumuzda olduğu gibi yüz güldürücüdür.

#### Kaynaklar

1. Rao MP, Dwvedi US, Datta B, Vyas N, Nandy PR, Trivedi S, et al. ANZ J Surg 2006;76(4):243-5.
2. Brummer TH, Jalkanen J, Fraser J, Heikkinen AM, Kauko M, Makinen J, et al. FINHYST, a prospective study of 5279 hysterectomies: complications and their risk factors. Hum Reprod 2011;26(7):1741-51.
3. Iloabache GC, Njoku O. Vesico-uterine fistula. Br J Urol 1985;57(4):438-9.
4. Youssef AF: Menouria following lower segment cesarean section: a syndrome. Am J Obstet Gynecol 1957;73(4):759-67.
5. Goel A, Goel S, Singh BP, Sankhwar SN. Cystographic Images of Youssef Syndrome: lower on Top of Bladder. Urology 2012;79(5):e69-70. doi: 10.1016.

6. Tancer ML: Vesicouterine fistula –a review. Obstet Gynecol Surv 1986;41(12):743-53.
7. Shanmugasundaram R, Gopalakrishnan G, Kekre NS. Youssef’s Syndrome: Is there a better way to diagnosis? Indian J Urol 2008;24(2):269-70.
8. Abou El-Ghar ME, El-Assmy AM, Refaie HF, El-Diasty TA. Radiological diagnosis of vesicouterine fistula: role of magnetic resonance imaging. J Magn Reson Imaging 2012;36(2):438-42.
9. Ali-El Dein B, El-Tabey N, El-Hefnawy A, Osman Y, Soliman S, Shaaban AA. Diagnosis, treatment and need for hysterectomy in management of postcaesarean section vesicouterine fistula. Scand J Urol 2014;48(5):460-5.
10. Tarhan F, Erbay E, Penbegül N, Kuyumcuoğlu U. Minimal invasive treatment of vesicouterine fistula: a case report. Int Urol Nephrol 2007;39(3):791-3.
11. Perveen K, Gupta R, Al-Badr A, hemal AK. Robot Assisted laparoscopic repair of rare post cesarean section vesicocervical and vesicouterine fistula: a case series of a novel technique. Urology 2012, 80(2): 477-82
12. Ekinci M, Hoscan B, Tunçkiran A. Pregnancy following spontaneous closure of a vesicouterine fistula. Türk Üroloji Dergisi 2008;34(3):379-81.
13. Ugurlucan FG, Bastu E, Bakir B, Yalcin O. Vesicouterin fistula presenting with urinary incontinence 30 years after primary Cesaren: case report and review of the literature. Can Urol Assoc J; 8: E48-50. doi: 10.5489/auaj.1225
14. Dalela D, Ranjan P, Sankhwar PL, SankhwaSN, Naja V, Goel A. Supratrigonal VVf repair by Modified O’Oconor technique: an experience of 26 cases. Eur Urol 2006;49 (3):551-6
15. Ockrim JL, Greenwell TJ, Foley CL, Wood DN, Shah PJ. A tertiary experience of vesico-vaginal and urethro-vaginal fistula repair: factors predicting success. BJU Int 2009;103(8):1122-6.
16. Bettez M, Breault G, Carr L, Tu LM. Early versus delayed of vesicouterin fistula. Can Urol Assoc 2011;5(4):E52-5. doi: 10.5489/auaj.10065
17. Núñez Bragayrac LA, Azhar RA, Sotelo R. Minimally invasive management of urological fistulas. Curr Opin Urol. 2015 Mar;25(2):136-42.

#### How to cite:

Çiçek T, Duman E, Toprak E, Koşan M. Vesicouterina fistula: Youssef’s syndrome. Gaziantep Med J 2015;21(3):221-223.